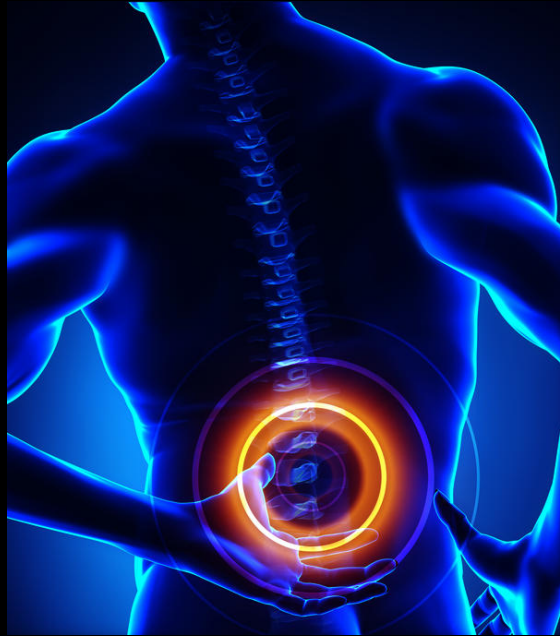

INDGREBSTYPER OG INDIKATIONER

JØRGEN DEGN

1

Overvejende
symptomfrit
aldringsfænomen
(40+)

2

Axiale
nakkesmerter
inkl. ømhed af
paraspinale
muskulatur

3

Armsmerter
(cervikal
radikulopati)

4

Cervikal
spondylodisk
myelopati

C-DEGENERATION (SPONDYLOSE)



KLINISK
DIAGNOSE

Symptomer

Kliniske fund

Skanning

INDIKATION

Smertefuldt
klinisk rodtryk

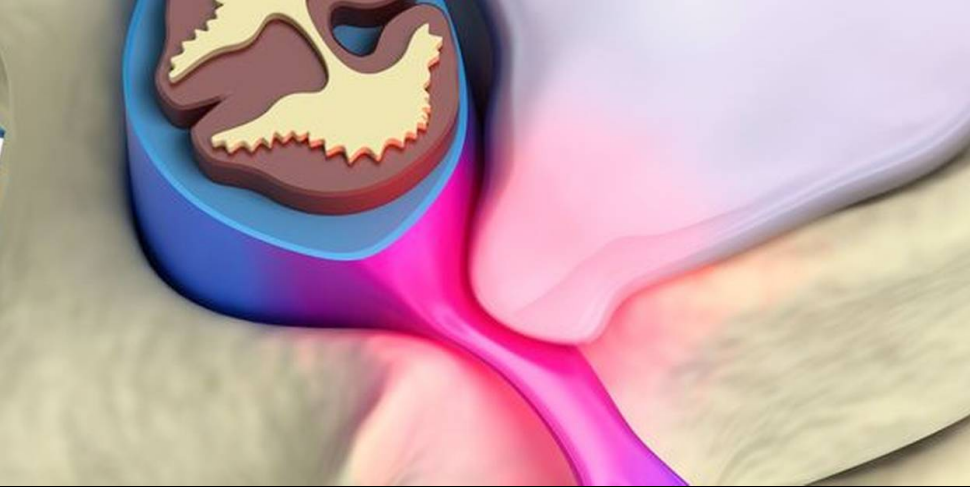
Diagnosen
verificeret ved
skanning

Manglende
effekt af
konservativ
behandling

Varighed under
2 år

Operationsønske

Lav komorbiditet



ACIF

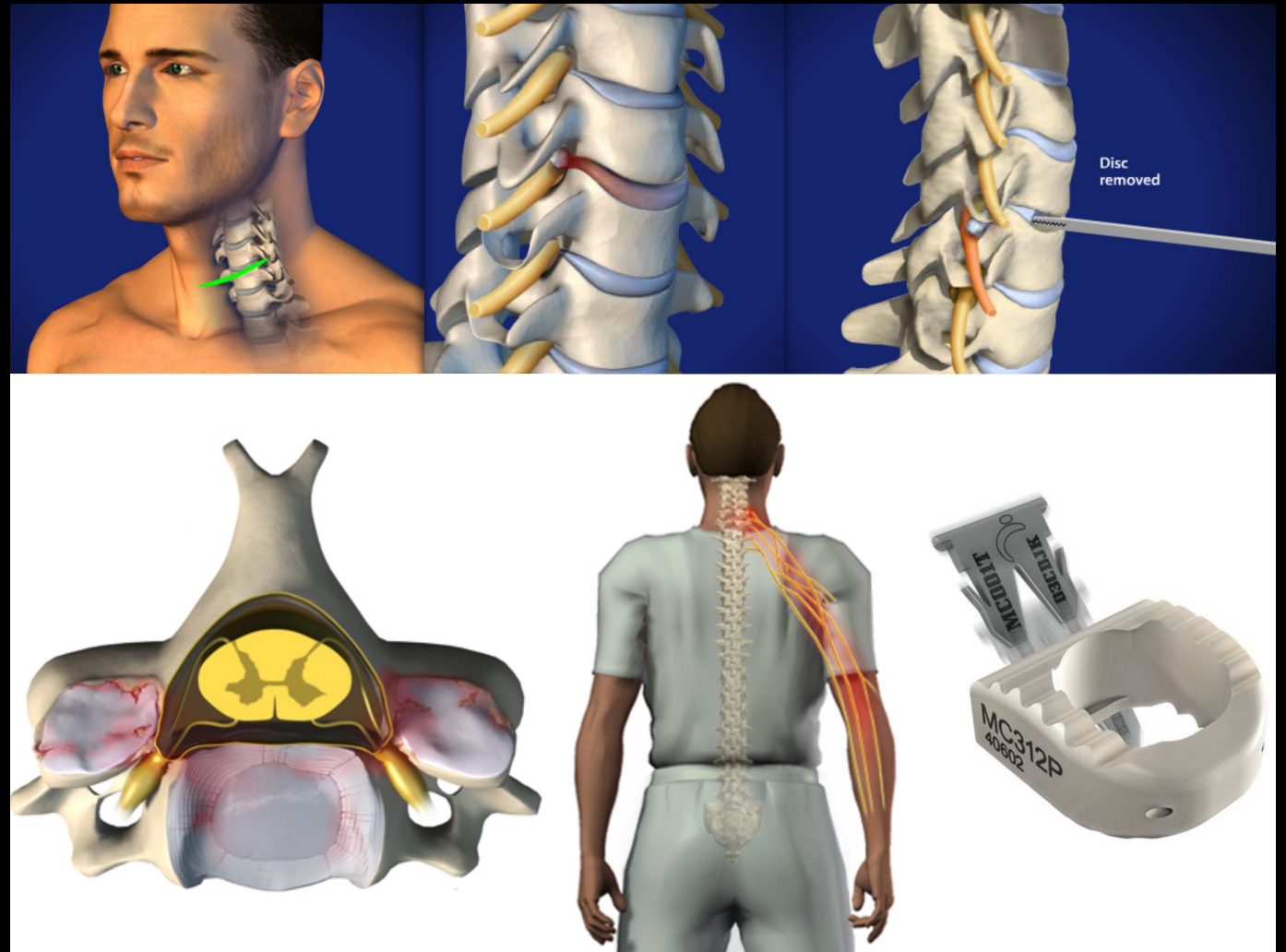Armsmerter (C6- & C7-
rodstryk)

Tetra/paraplegi
(myelopati)

MC+ (anker), Cornerstone,
skinne, Mikroskop

KOMPLIKATIONER

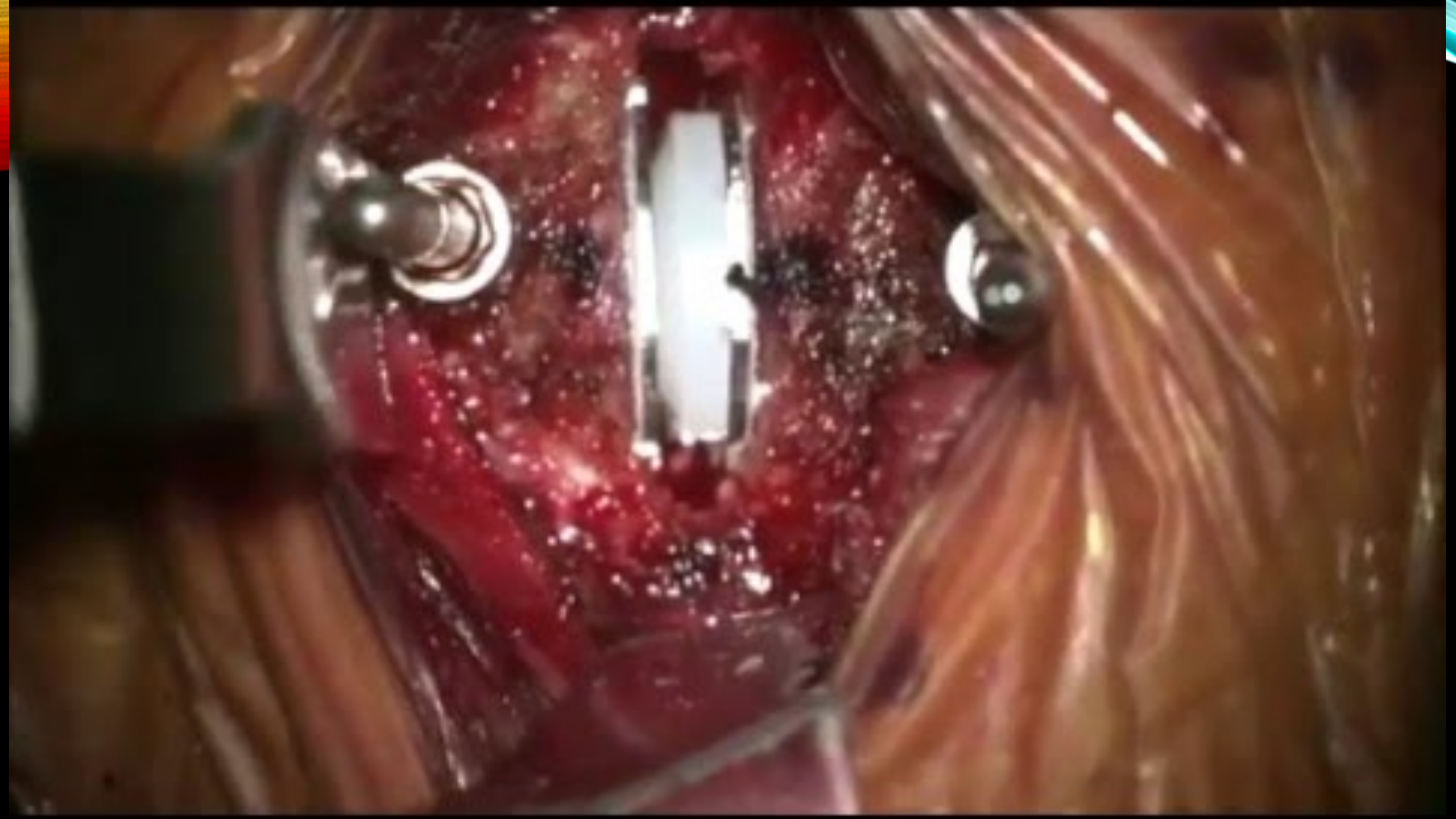- Globulus
- Hæshed (4%)
- Øsofagus
- Hæmatom
- Myelopati
- Horner



DISKUSPROTESE

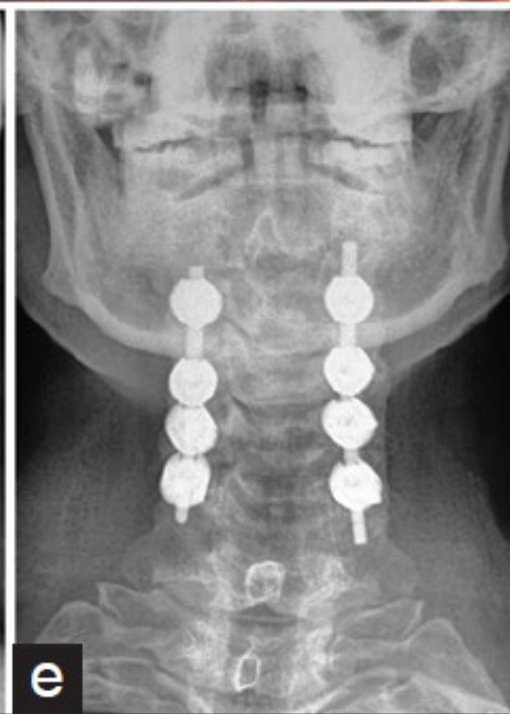
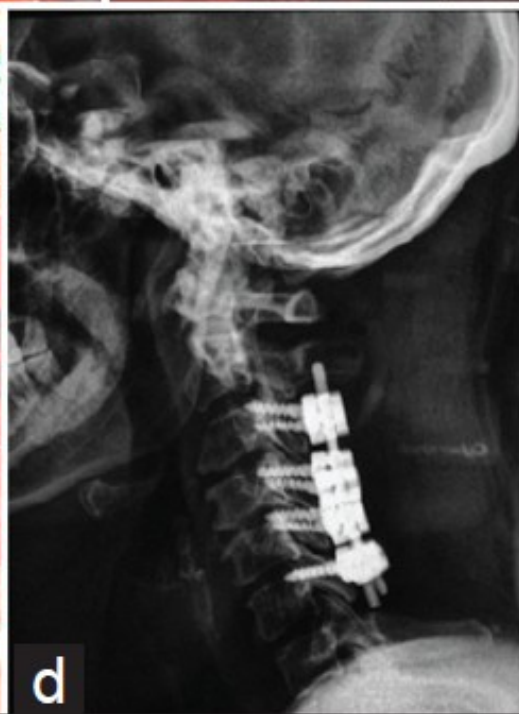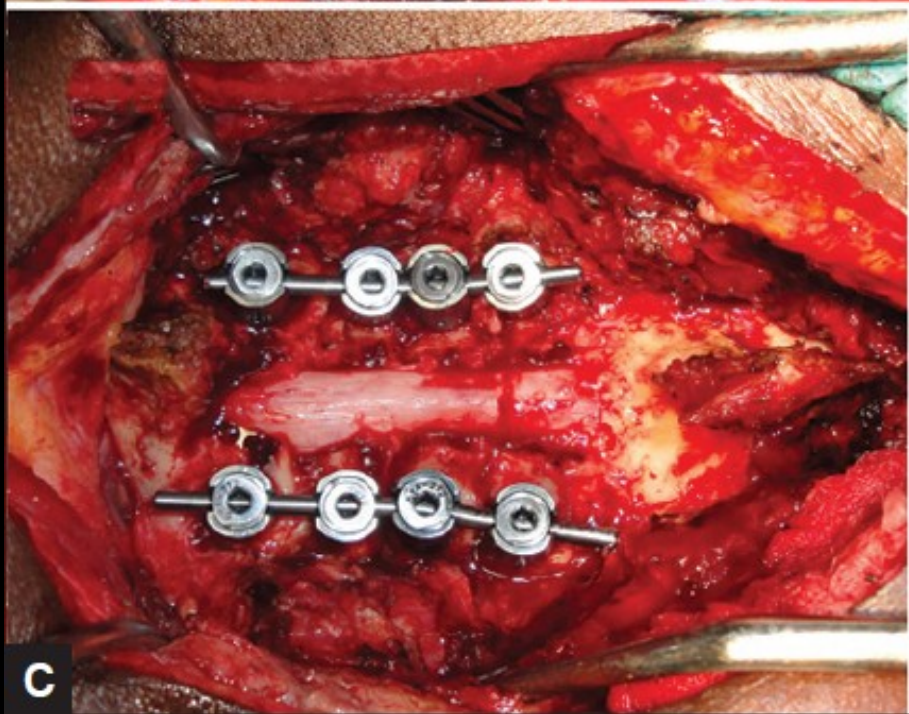
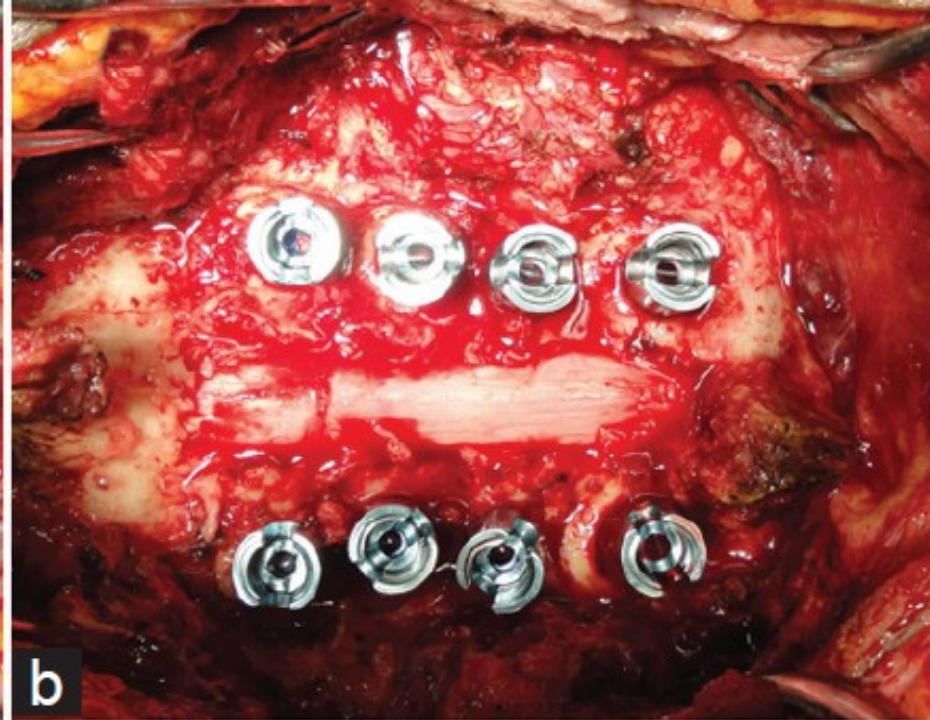
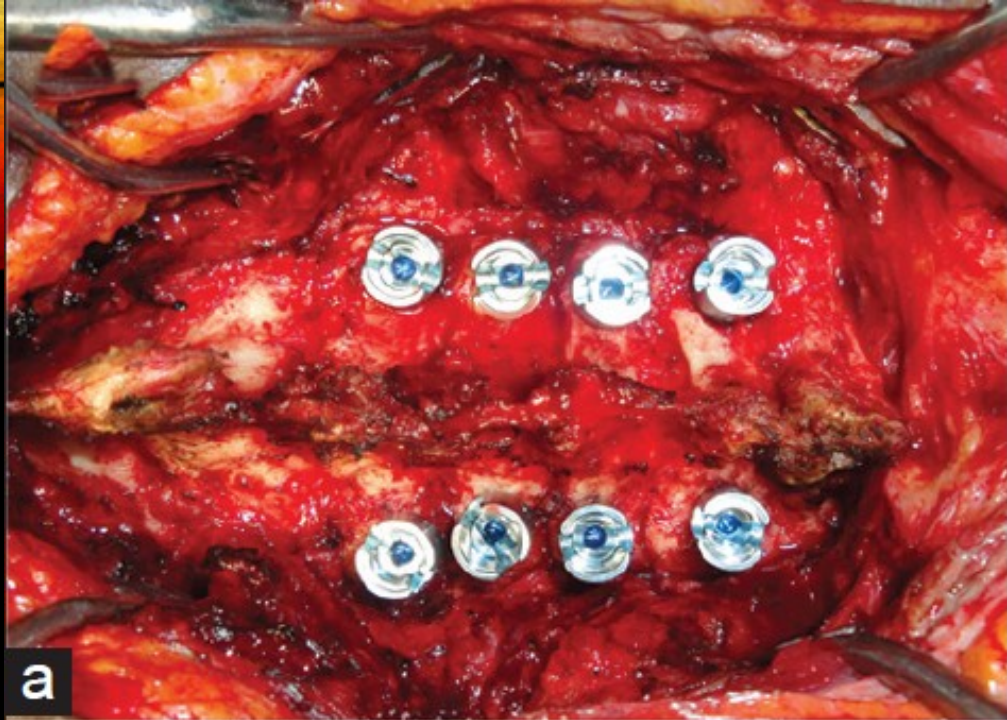
- Mobi-C
- Nacke- & armsmerter





BAG CERV LAM/DESE

- Myelopati (cerv spinalstenose)
- Instabilitet
- Omfattende frilægning

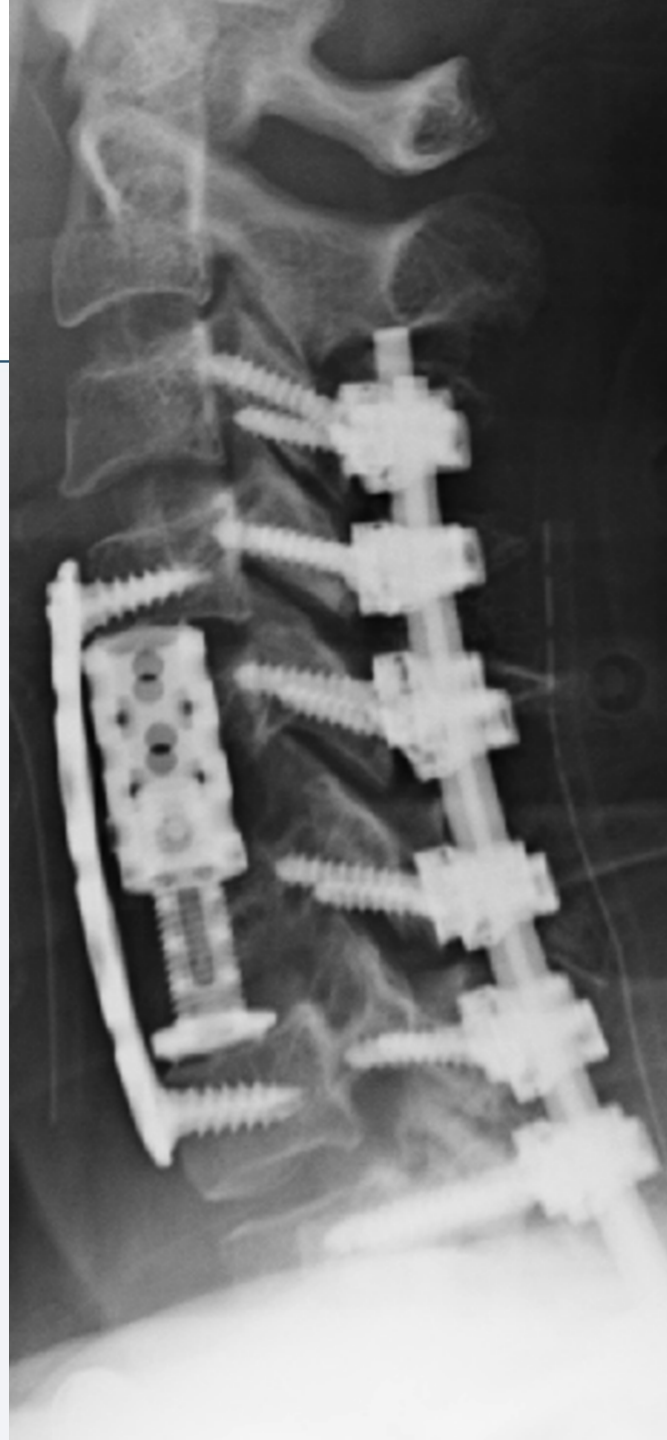


Aesculap® Quintex®

Surgical Technique

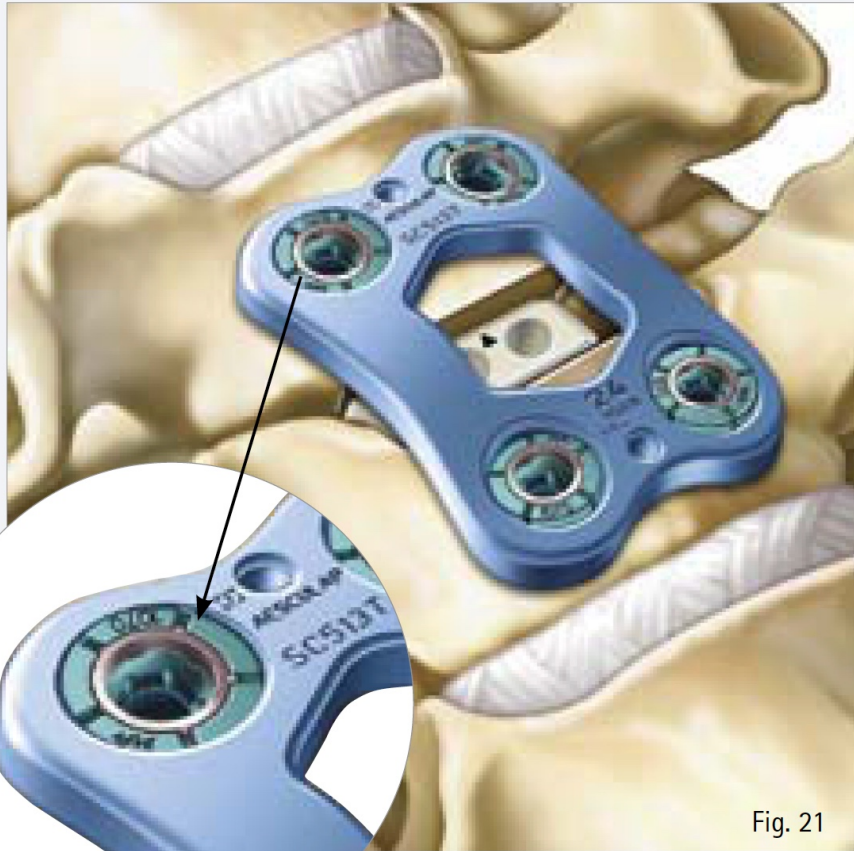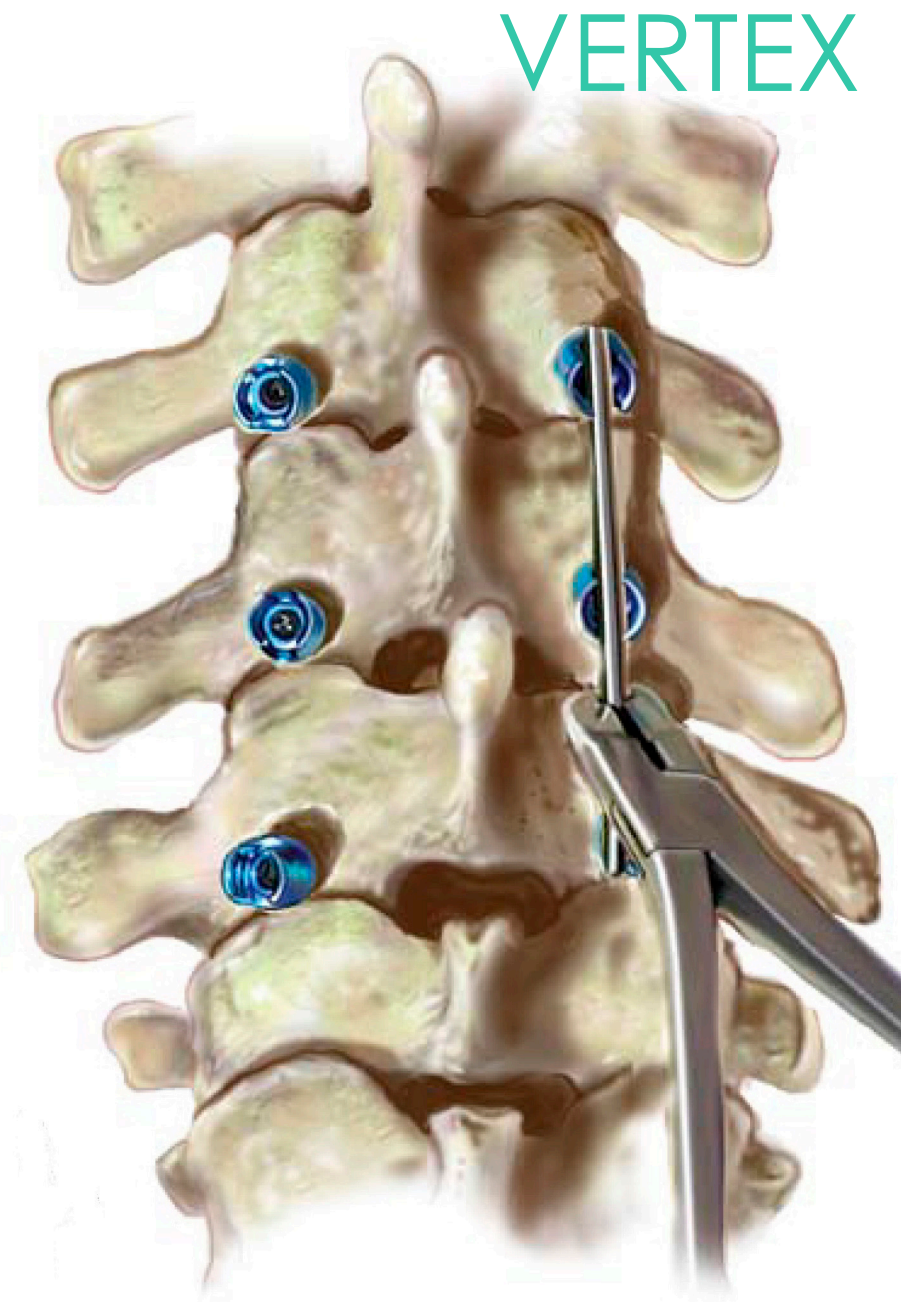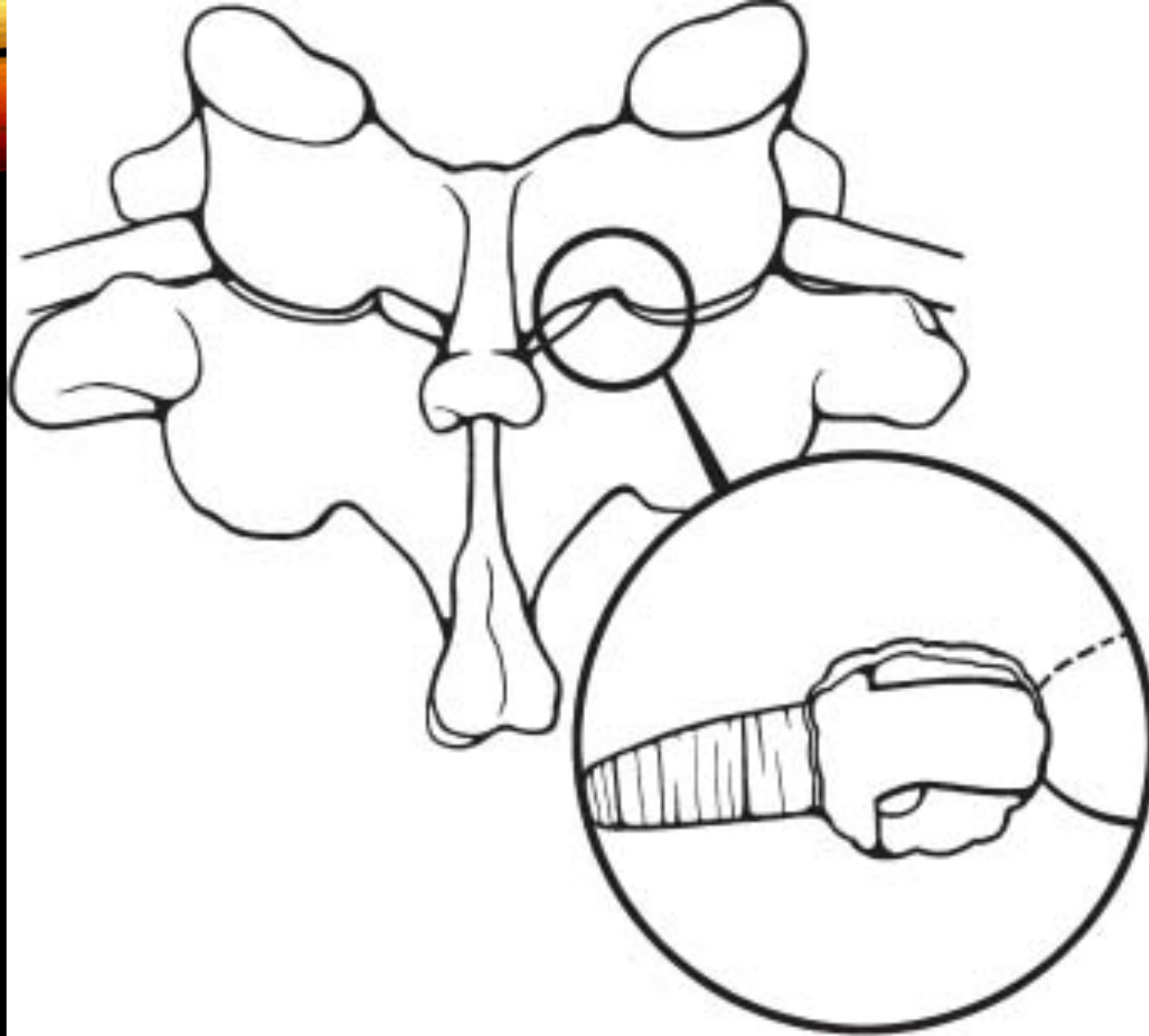


Fig. 21



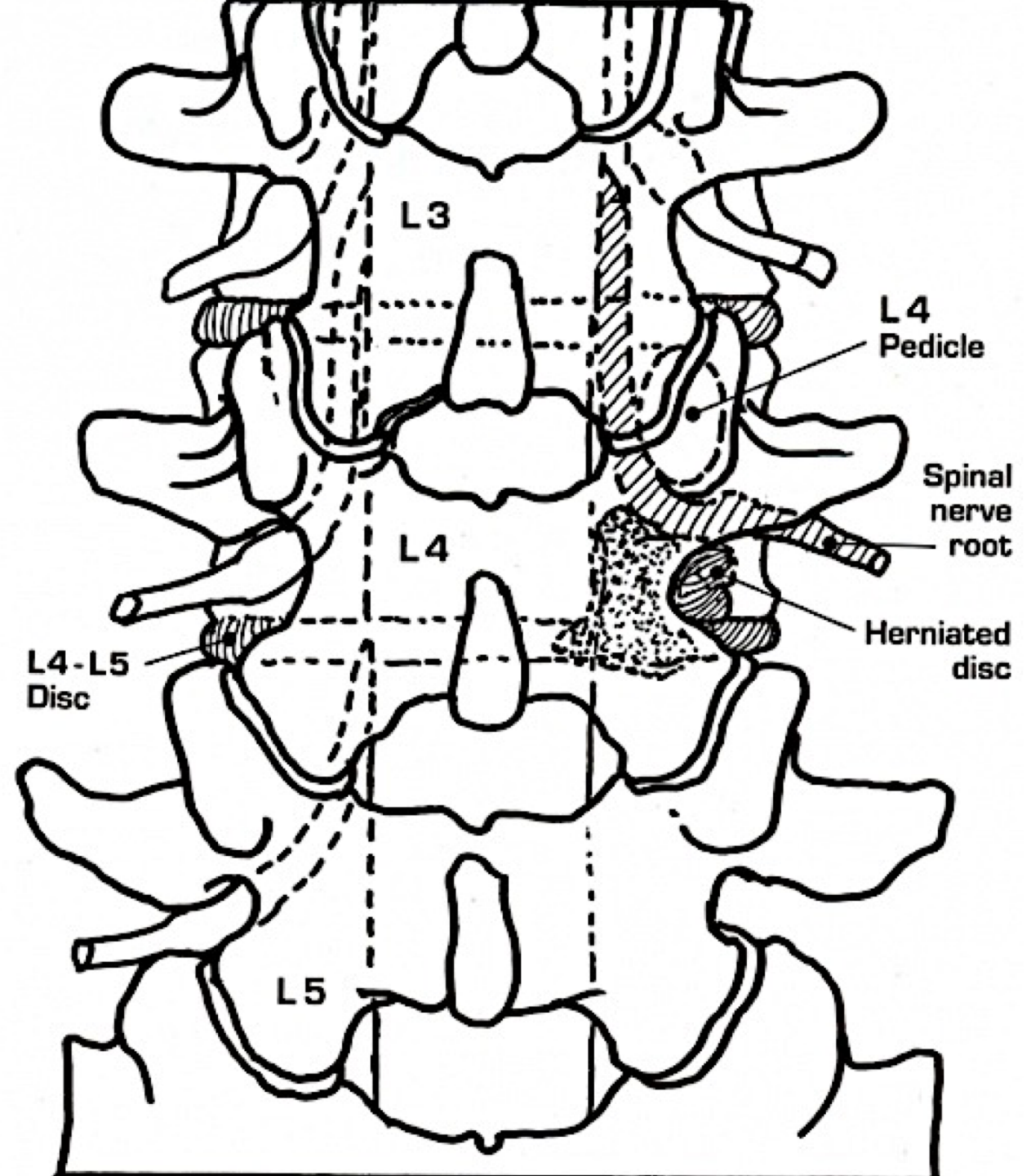
FRYKHOLM

- Bagre rodfrilægning
- Operasanger eller tidl ACIF
- T1 ved kort plumb hals
- Mikroskop



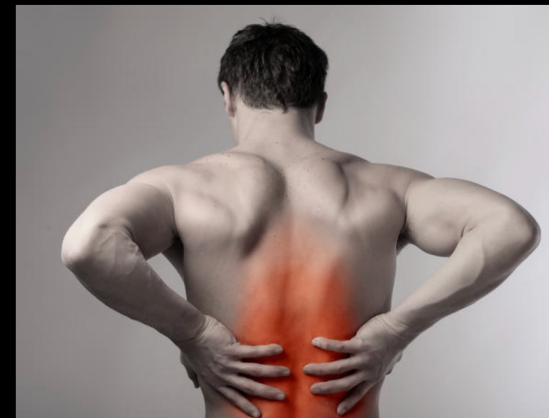ANATOMI

- Klinisk diagnose
- Paramedian eller foraminær /lateral

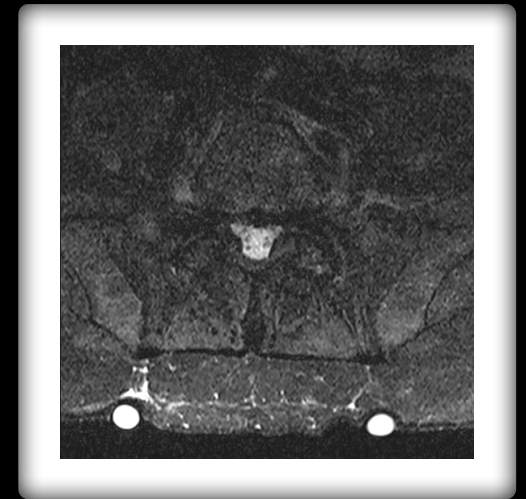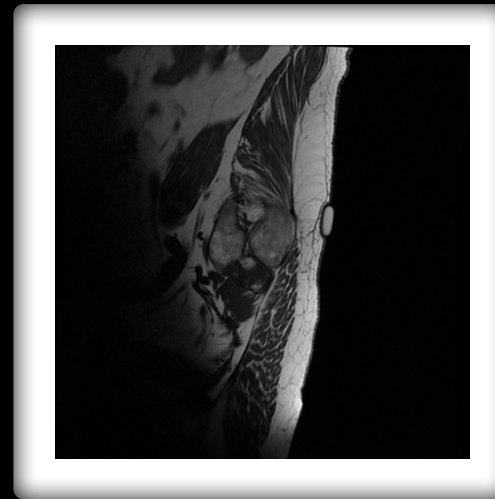
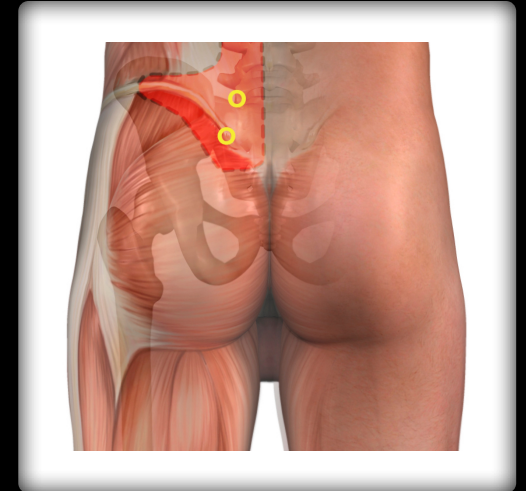
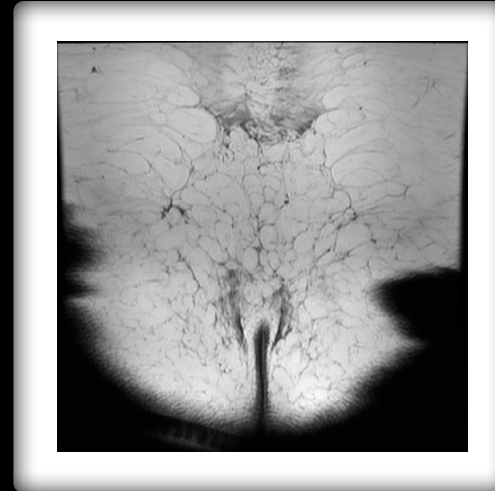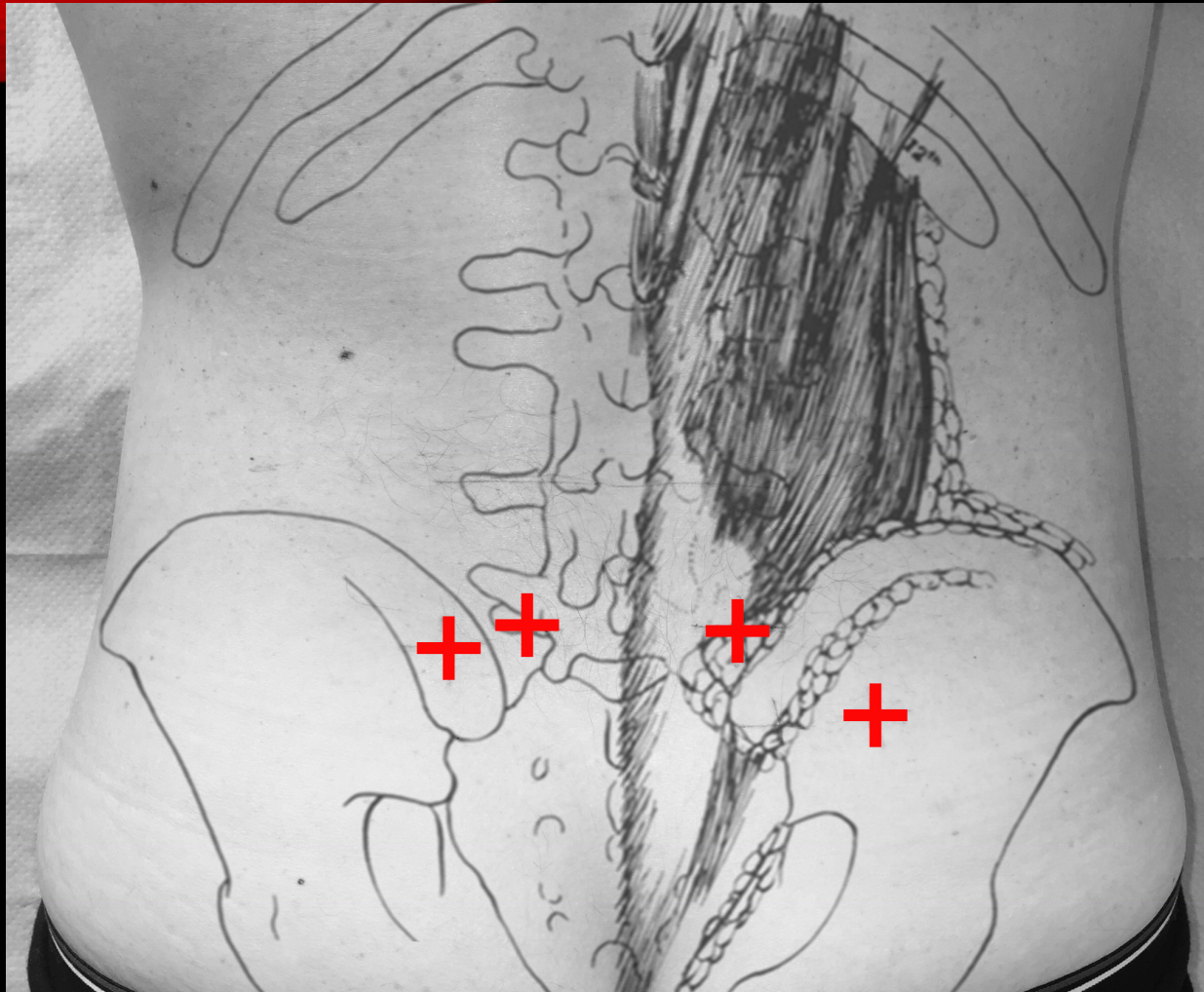


Den kliniske diagnose & smertegeneratoren

- Smerte i huden
- Muskelsmerter (myoser)
- Diskogene smerter (DDD)
- HIZ-læsion
- Neuropatiske smerter
- Nerverodssmerter (radikulopati)
- Facetledssmerter (ægte led)
- Hvirvelbrud (fraktur)
- Meddelt smerte fra andet organ
- Instabilitet (spondylolistese)
- Infektion (spondylodiskitis)
- Skvatryg (Kissing spine, Basstrup)
- Somatisering
- SI-led
- Hofteartrose
- Tumor, cyste
- Scheuermann
- Axial artrit
- Simvastatin
- Vasc. claudicatio



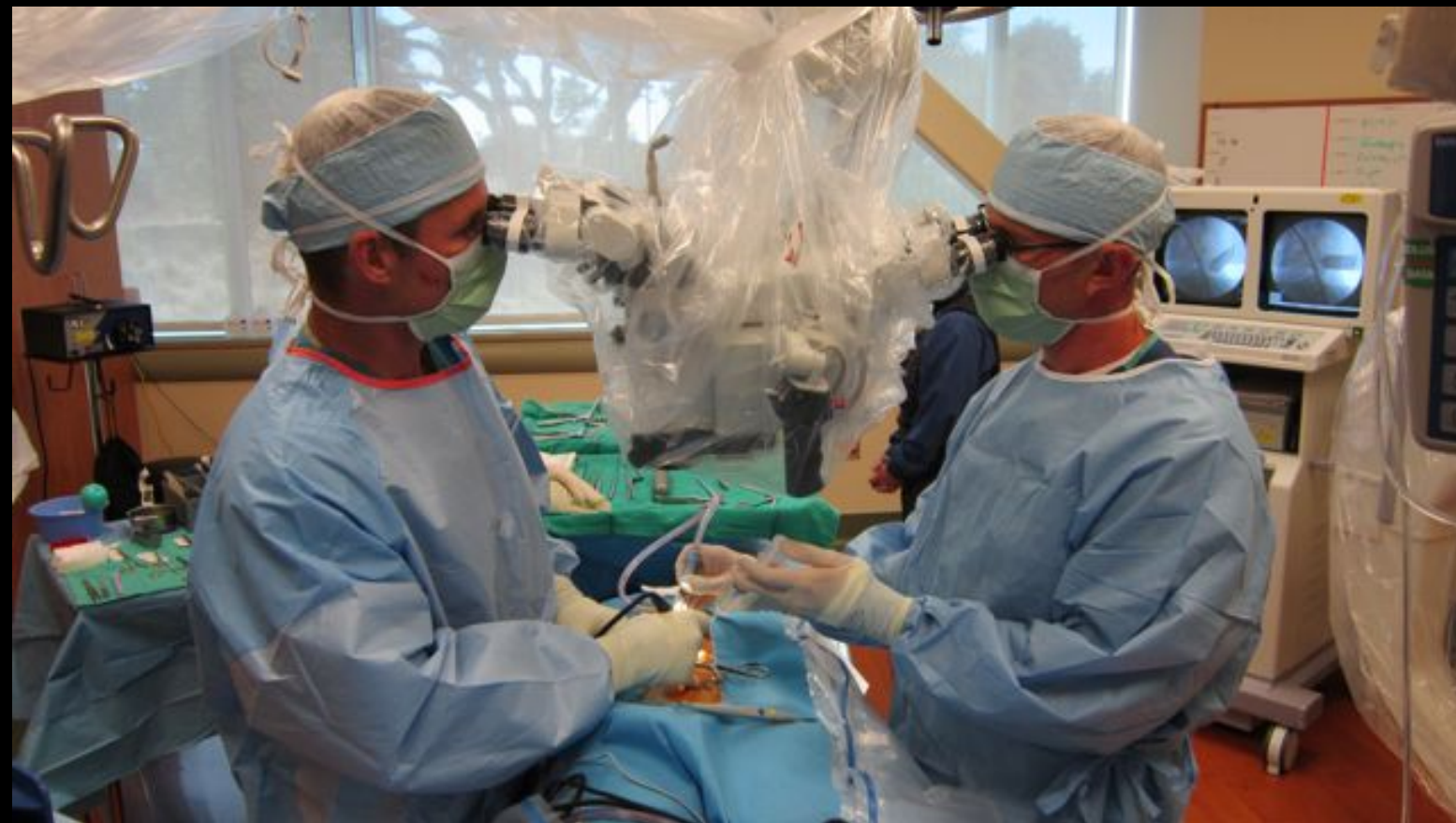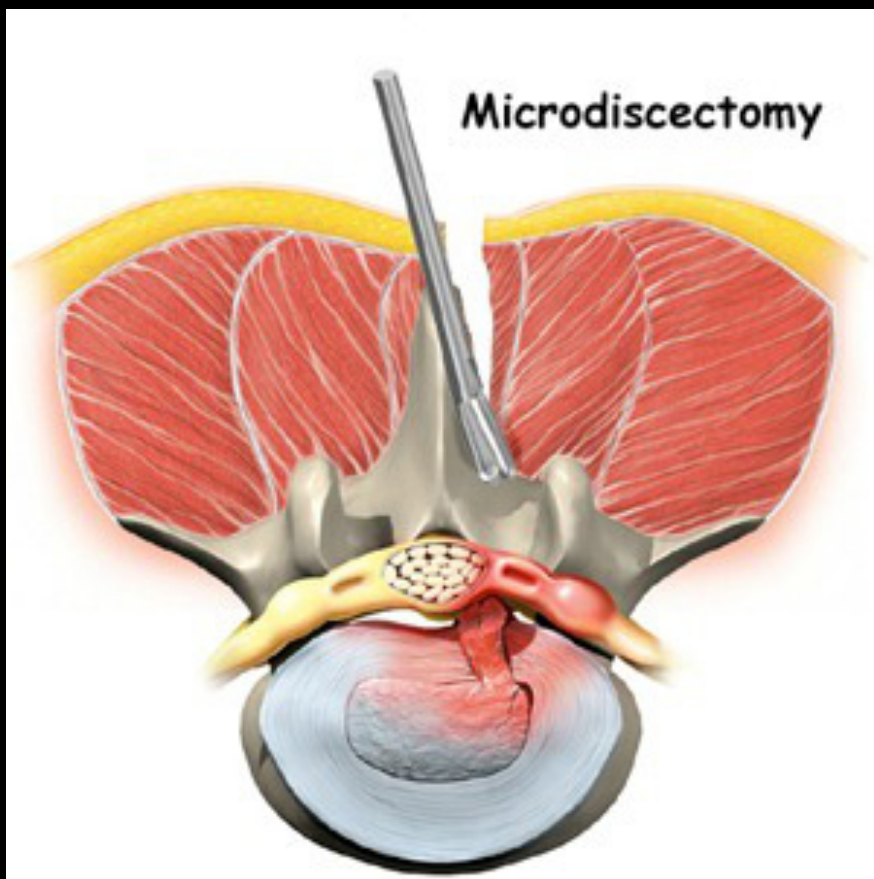
RYGMUS



PARTIEL HEMILAMINEKTOMI - LP

- Bønsmerter (monoradikulopati)
- Hæmatom, recidiv, restprolaps, durarift, nerveskade

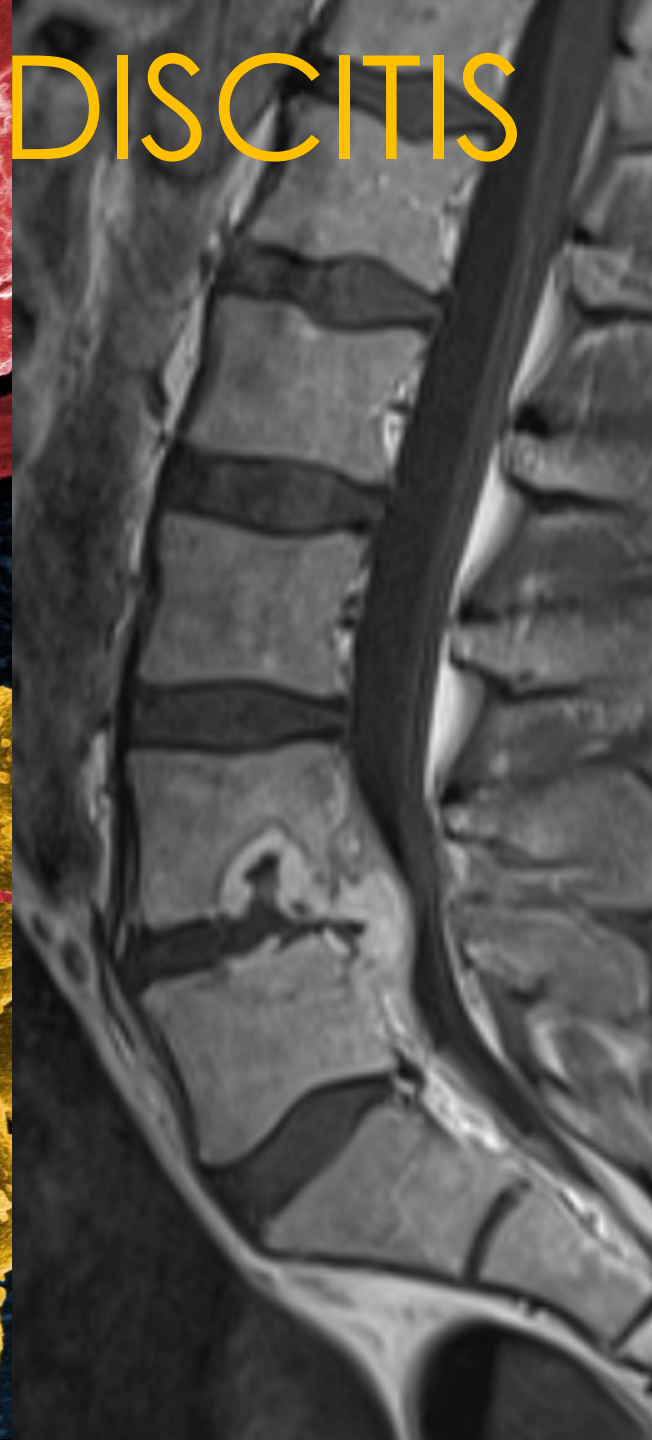
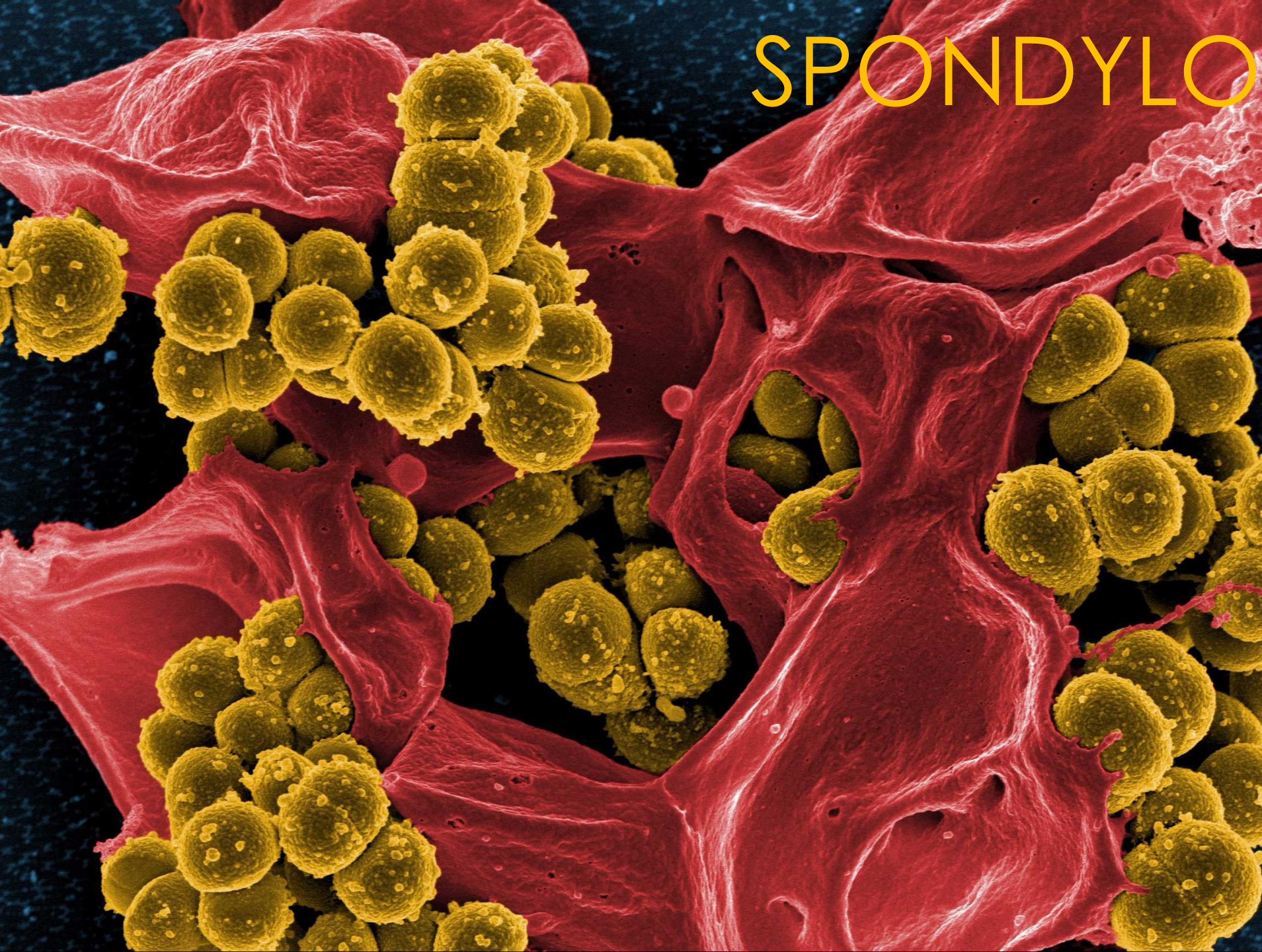MIKROKIRURGISK INDGREB

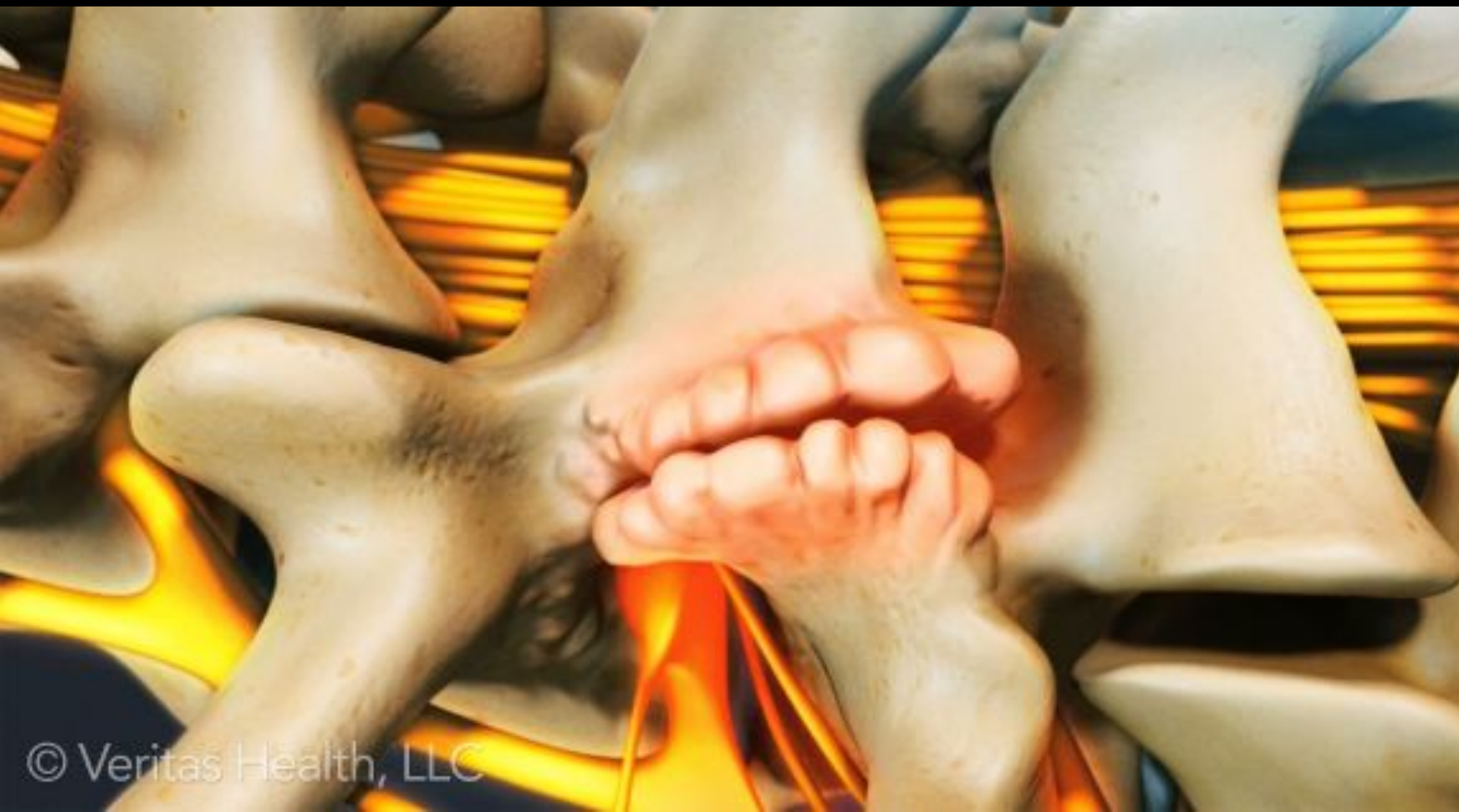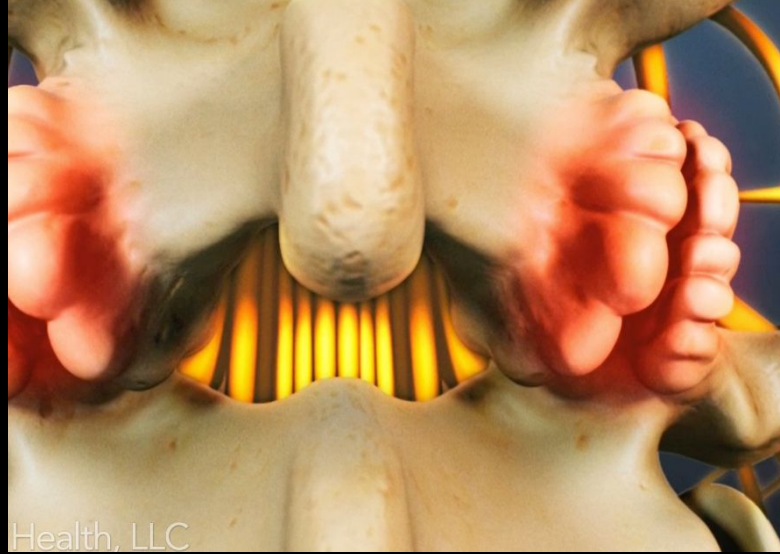


LP


video

SPONDYLODISCITIS





LUMBAL ROD- FRILÆGNING



LAMINEKTOMI

01

Neurogen
claudicatio ved
lumbal spinal
stenose

02

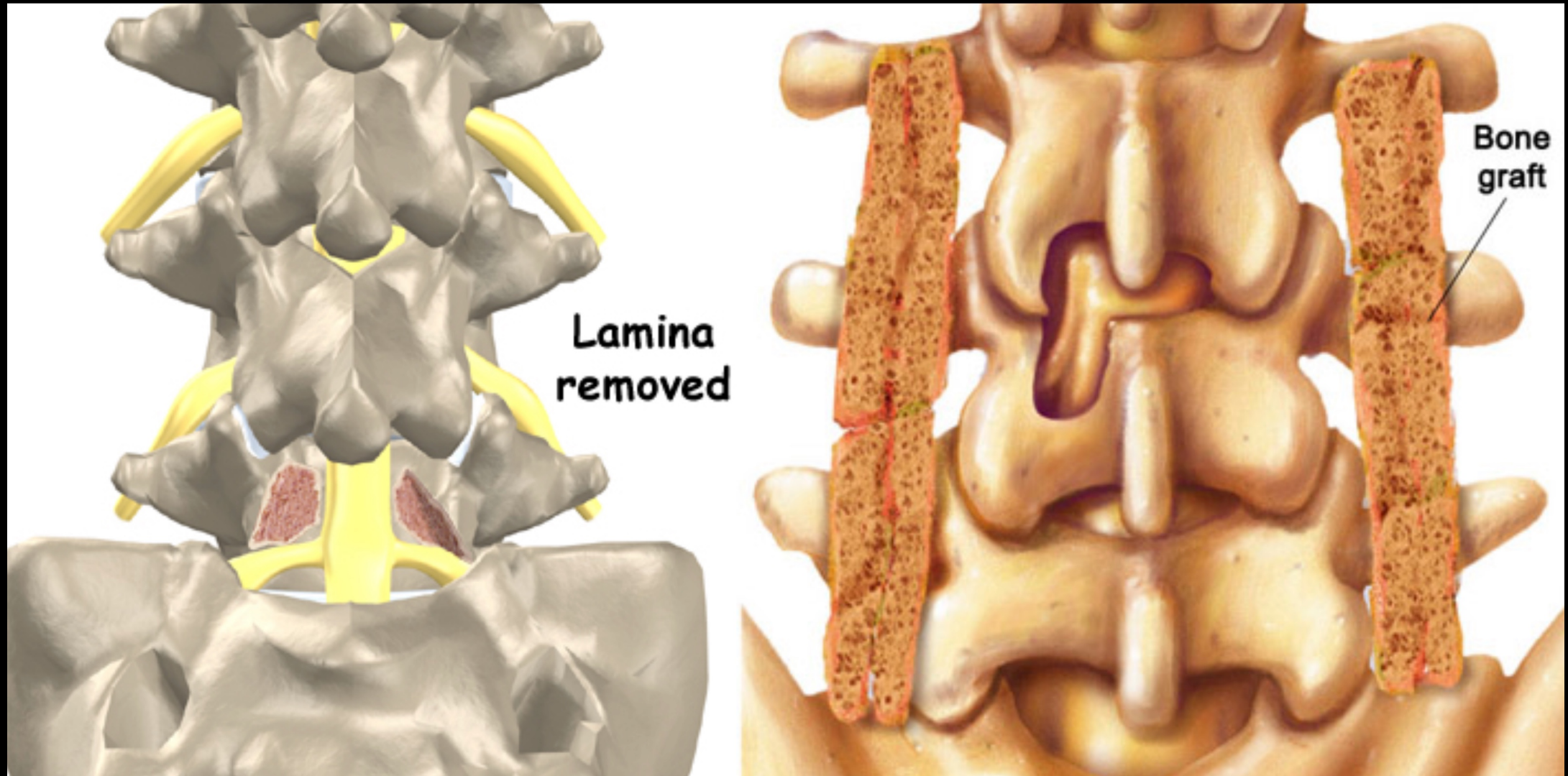
Cauda equina
syndromet -
AKUT

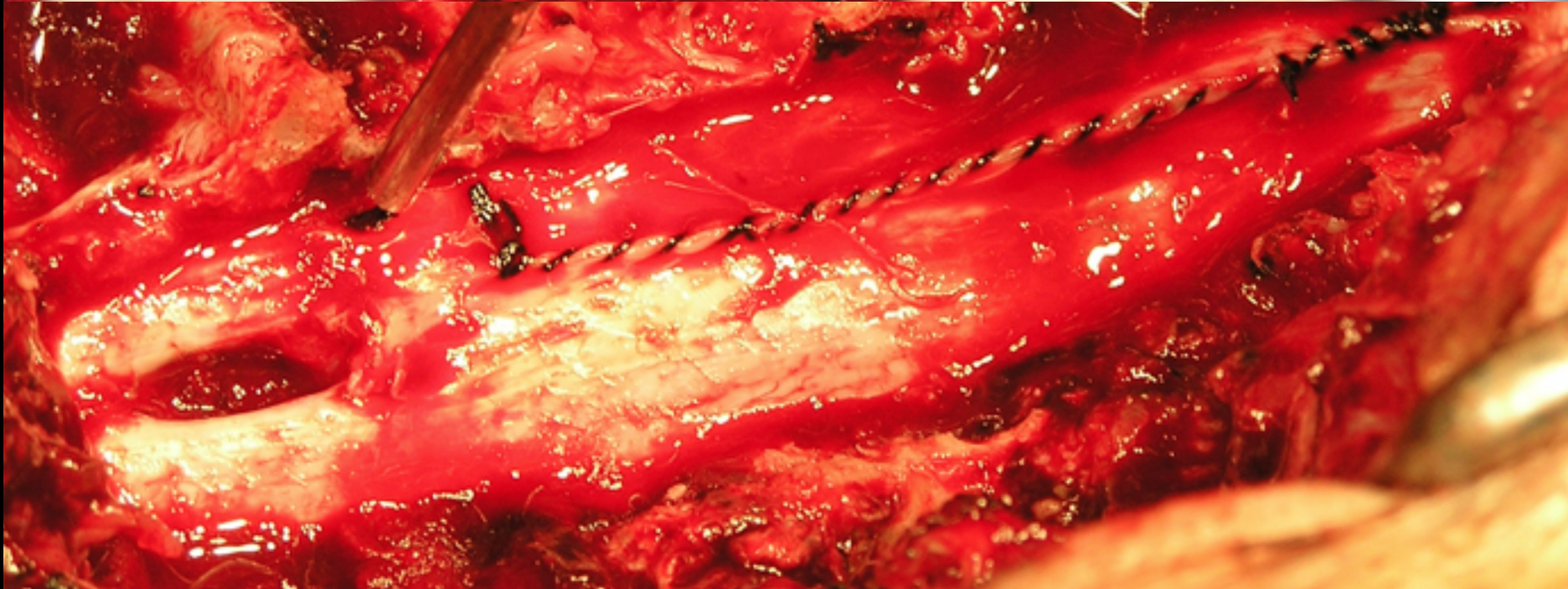
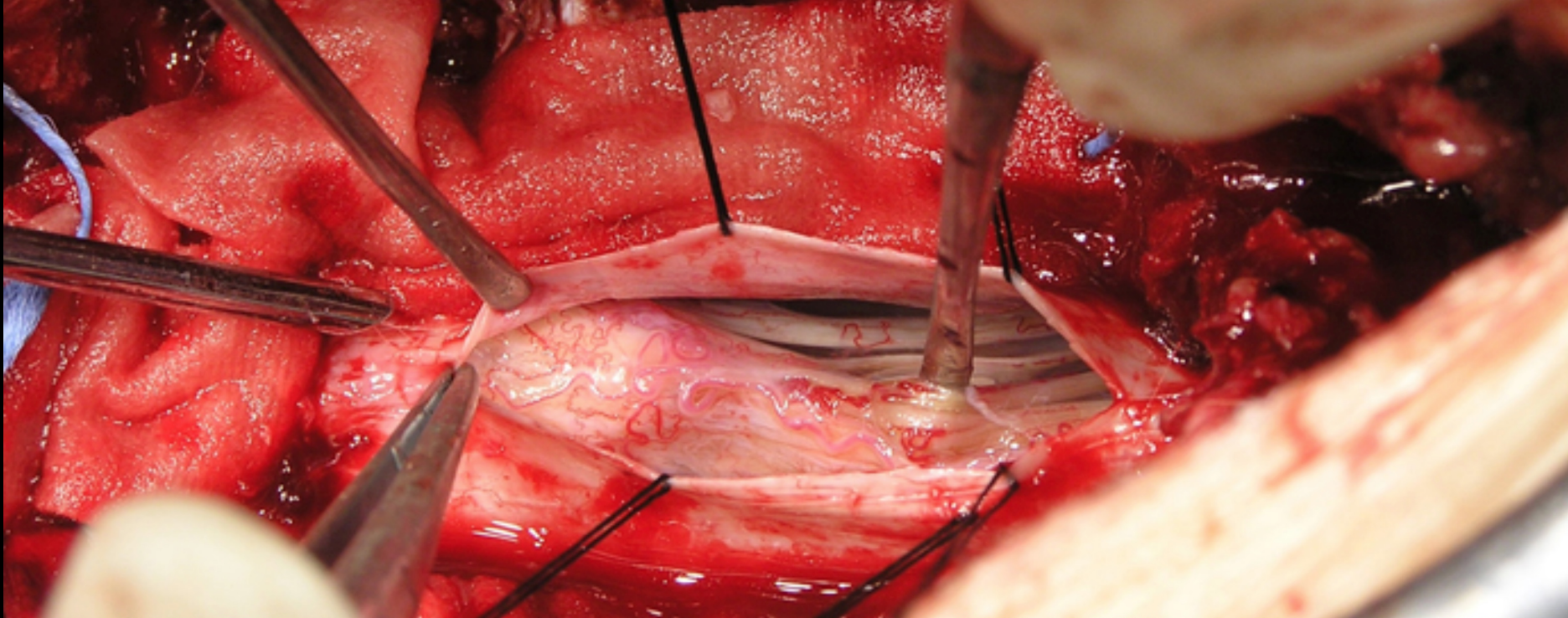
03

Rodfrilægning
ved lumbal dese

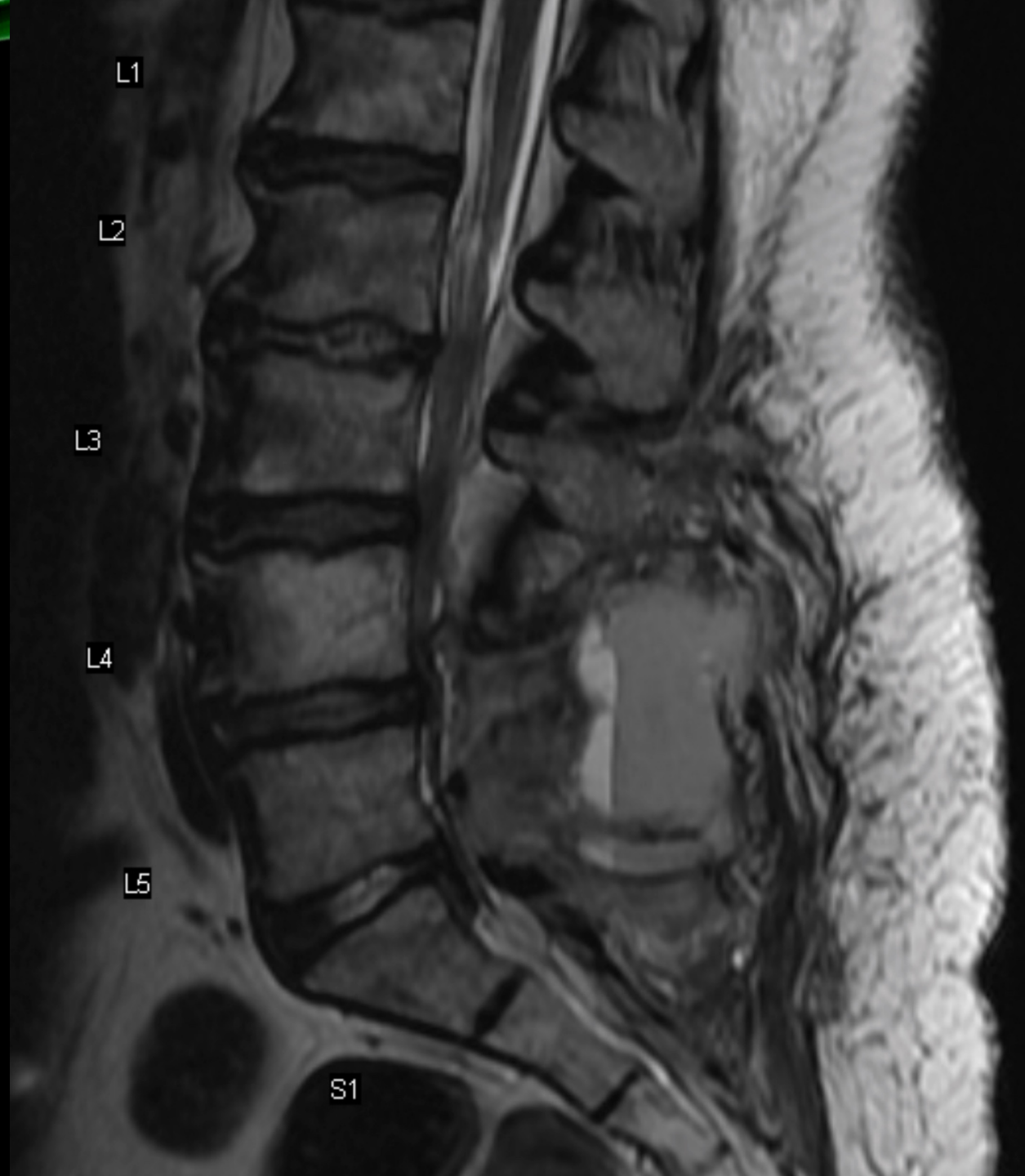Laminektomi, rodfrilægning, NID

Facetleddet bevarer – 4% udvikler instabilitet



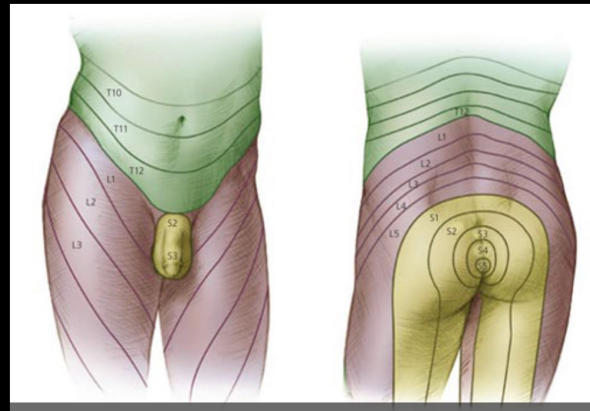
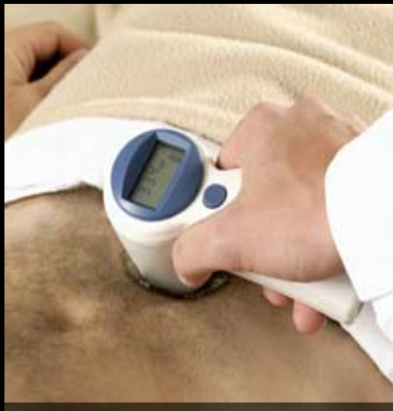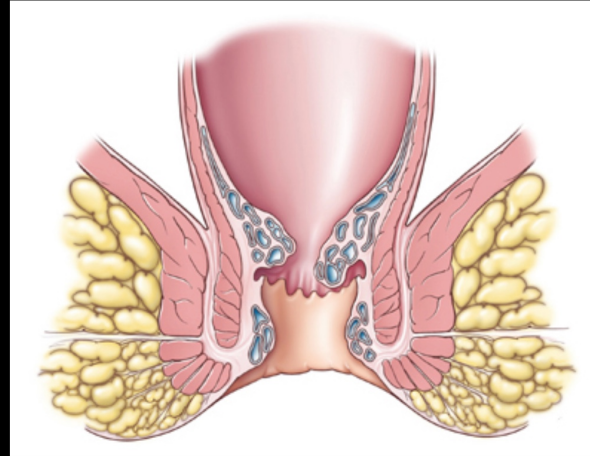
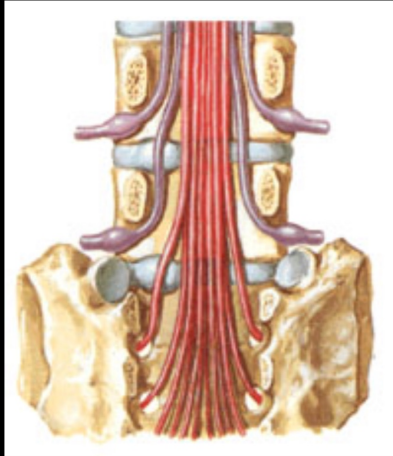


- Marevan
- Clopidogrel
- Magnyl
- Fiskeolie

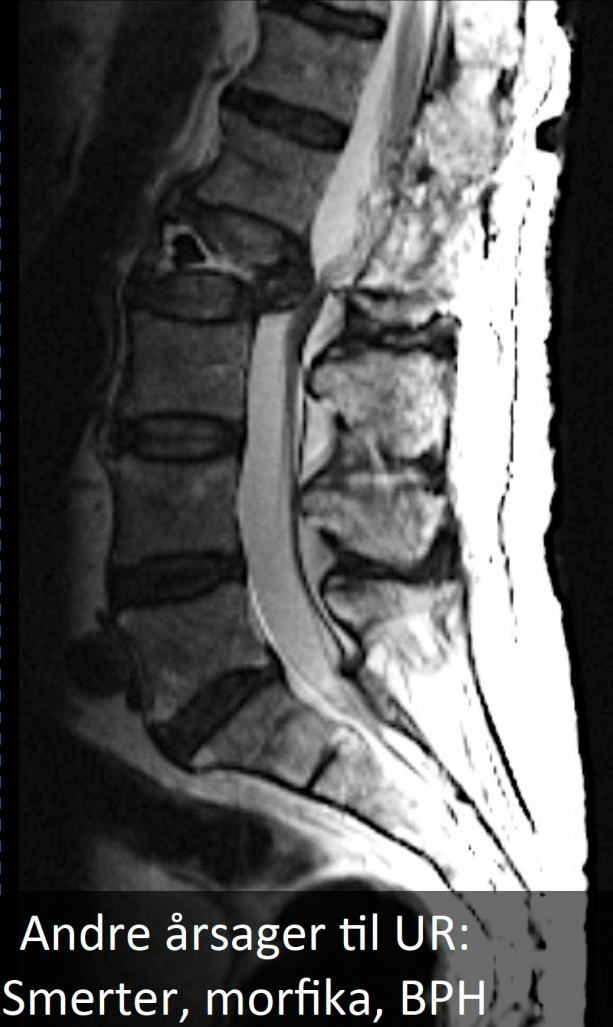

Cauda Equina Syndromet

Heldigvis utroligt sjældent men alvorligt – giver sfinkterpåvirkning med urinretention (ophævet fornemmelse af blærefyldning, evt. overløbsinkontinens) – slap sfinkter - nedsat perianal sensibilitet – bilat. symp. Akut behandling: Faste, blæreskanning (efter vandladning!), KAD, akut MR eller CT, evt. kontakt til rykirurg mhp. akut operation (inden 6-24-48 timer)



Klinisk diagnose

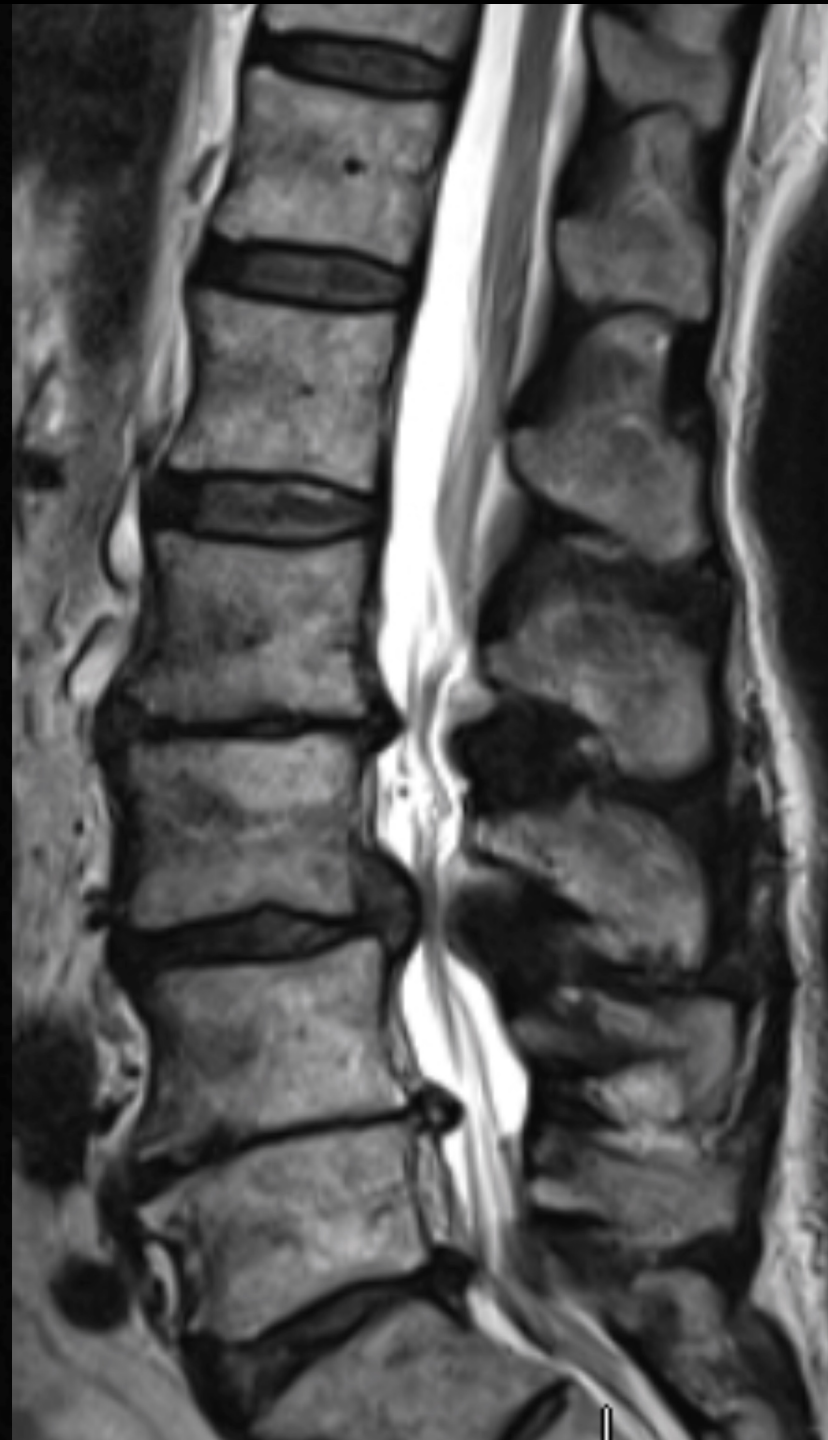
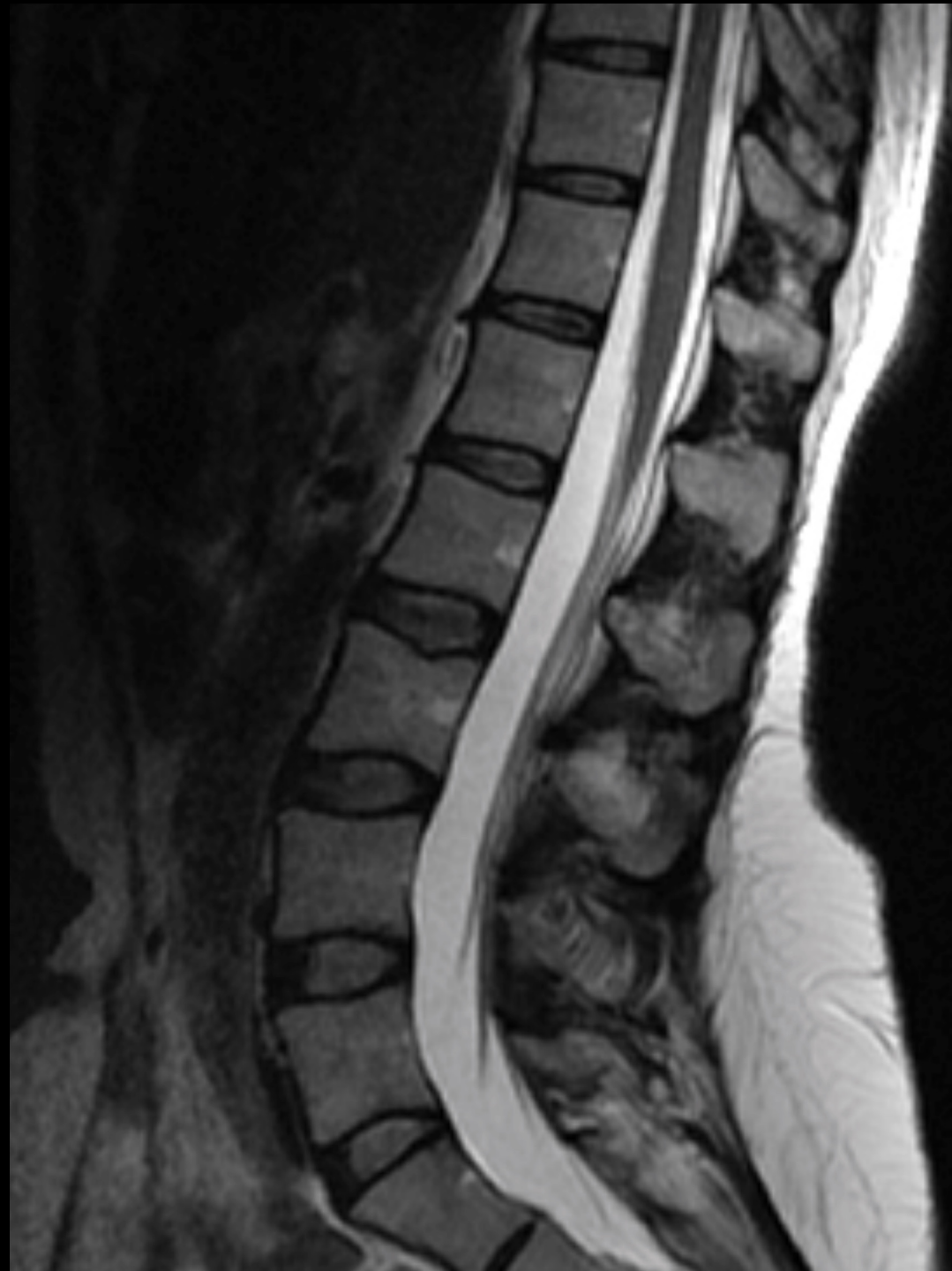
Ingen UR: risikoen for CES er 1/1.000 !!!

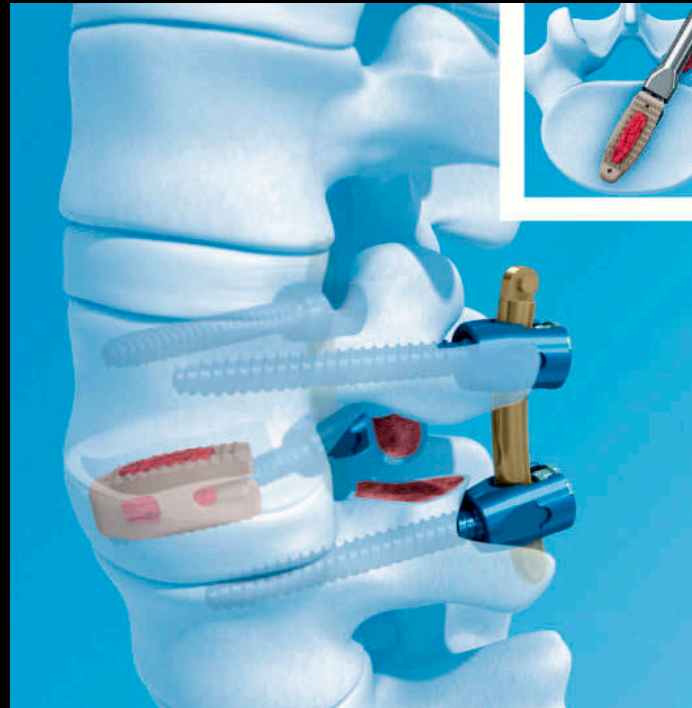Andre årsager til UR:
Smerter, morfika, BPH

LAMINEKTOMI

video

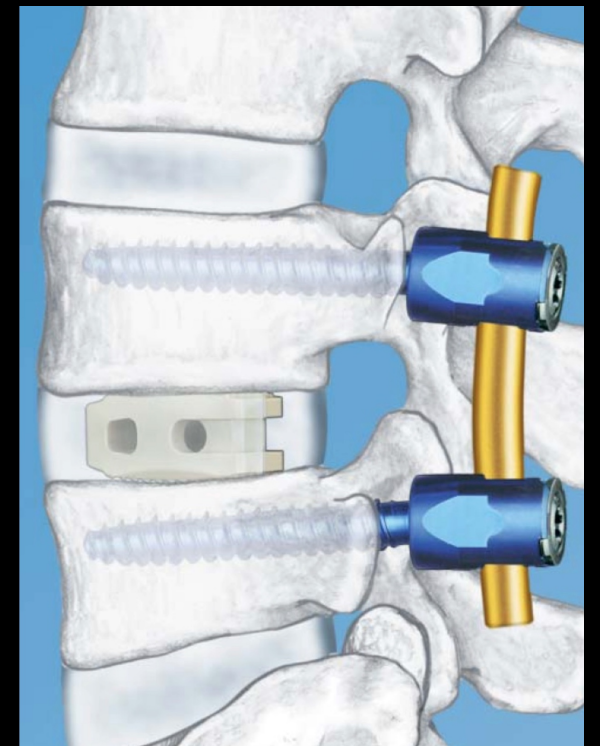


- Lændesmerter
- Bensmerter
- Pedikelskruer
- Diskectomi
- Nerveskade
- Durarift



DESE

TLIF





Danespine

Landsdækkende
rygkirurgisk
PRO-database

[OM DANESPINE](#)[INDBERETNING](#)[SPØRGESKEMAER](#)[NYHEDER](#)[KONTAKT](#)

OM DANESPINE

[Kontaktpersoner](#)[Registerstyregruppen](#)[Årsrapporter](#)[Vedtægter](#)

[DRKS DaneSpine](#) > [Om DaneSpine](#)

Om DaneSpine

DaneSpine er en landsdækkende klinisk kvalitetsdatabase, som indeholder data for rygopererede patienter og er baseret på et frivilligt samarbejde mellem landets rygopererende afdelinger og klinikker.

Dansk Rygkirurgisk Selskab har siden 2009 ejet og drevet databasen. Der er etableret et nationalt sekretariat, der aktuelt er placeret på Sektor for Rygkirurgi og Forskning, Middelfart Sygehus, der understøtter den daglige drift. I 2012 er der indberettet til DaneSpine fra 15 forskellige klinikker fordelt over hele landet - af disse er 5 privatklinikker og 10 er offentlige klinikker.

Ambitionen er at skabe en landsdækkende database, der systematisk indsamler data om rygkirurgiske patienter, operative procedurer og resultater. Herved er det muligt at kvalitetsvurdere og ved behov forbedre forløb og behandling for patienter, der opereres for lænde- og rygproblemer i Danmark.

I menuen til venstre kan du finde flere oplysninger om bl.a. vedtægter, organisering og årsrapporter...

Senest opdateret 18-04-2016.

Kontakt: [DaneSpine](#)

OUTCOME

- Fjernelse af diskusprolaps: 8/10
- Lumbal dese: 2/3

MEDTRONIC

