



Degenerative rygsygdomme og columnatraumer 2014

Jørgen Degn

Afdelingslæge og klinisk lektor

Videncenter for Reumatologi og Rygsygdomme

Glostrup Hospital

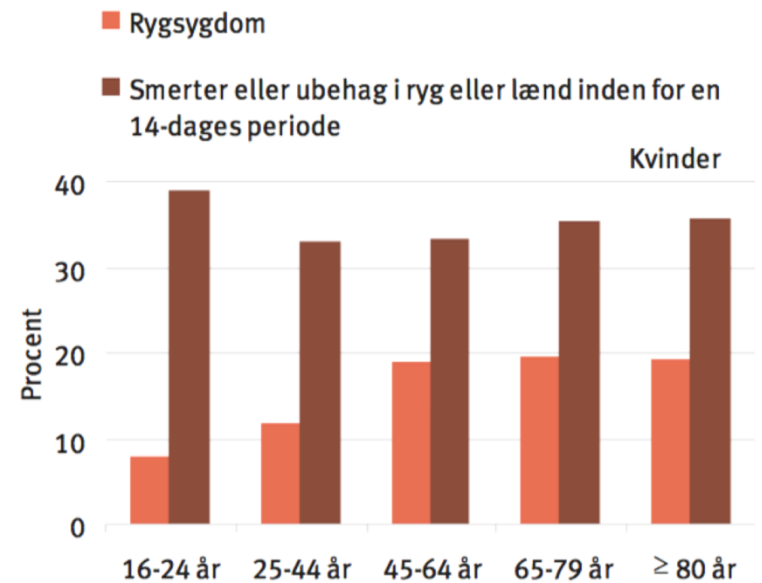
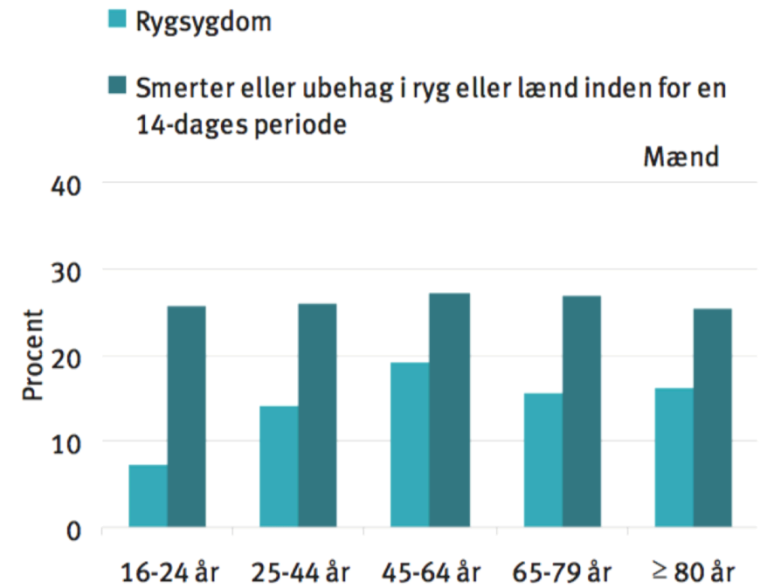
Indhold

- Klinisk betydning
- Årsager til nervetryk
- Akutte tilstande
- CNS/PNS
- Niveau, (in)komplet
- Komplikationer
- Parese, smerter
- Diagnose/smertegen.?
- Differentialdiagnoser
- CES
- Lumbalt rodtryk
- Columnametastaser
- Columnafraktur
- MR-skanning
- "Slidgigt" & Modic
- Prognosen ved LP
- LSS
- CASE
- Rygkirurgiske indgreb
- Somatisering
- Komplikationer

1. Er det vigtigt?

Hvem har haft smerter eller ubehag i ryggen inden for de sidste 2 uger?

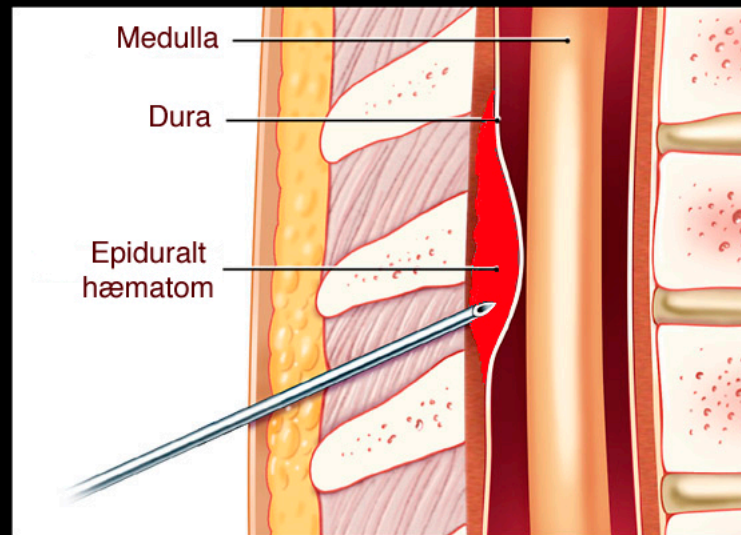
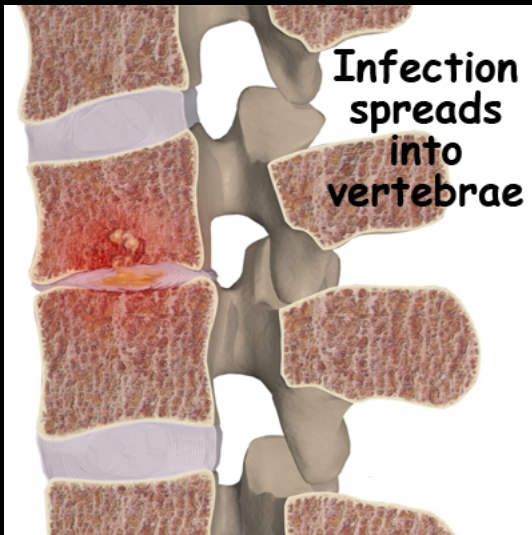
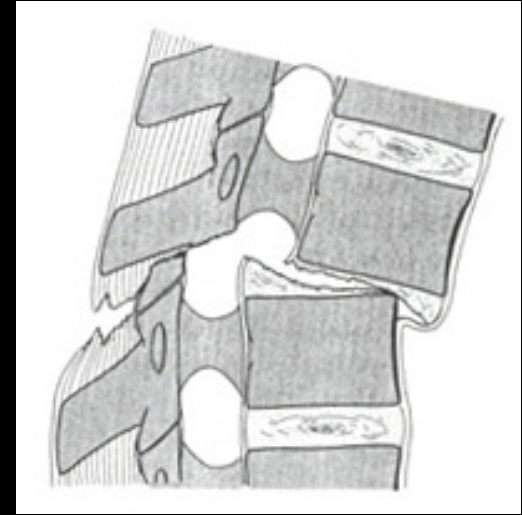
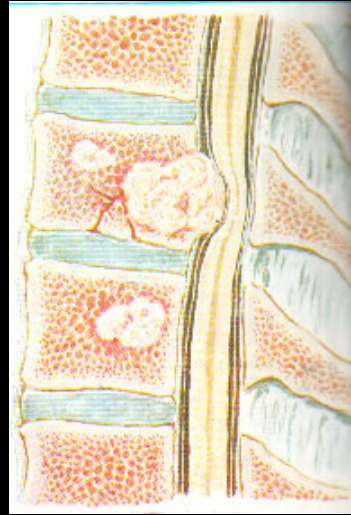
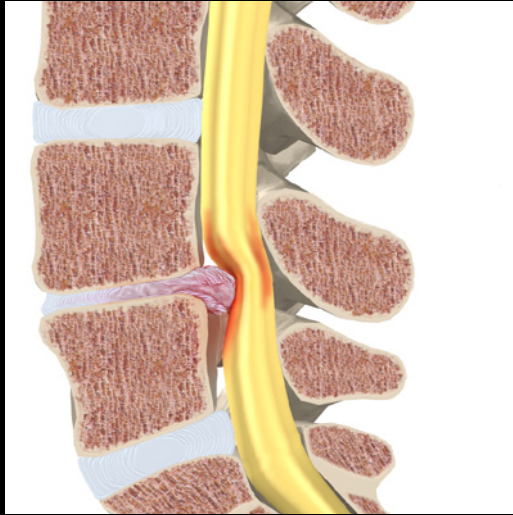
Figur 7.3. Forekomst (%) af lænderygssmerter blandt mænd og kvinder i forskellige aldersgrupper. 2005.



Kilde: Sundheds- og syglighedsundersøgelsen 2005.

**2. Hvad kan give
nervetryk?**

Årsager til nervepåvirkning



**3. Hvilke tilstande
er akutte?**

Red flags

Tværsnits-
syndrom

Cauda
equina
syndrom

Prog.
svær
parese

Intraktable
smerter

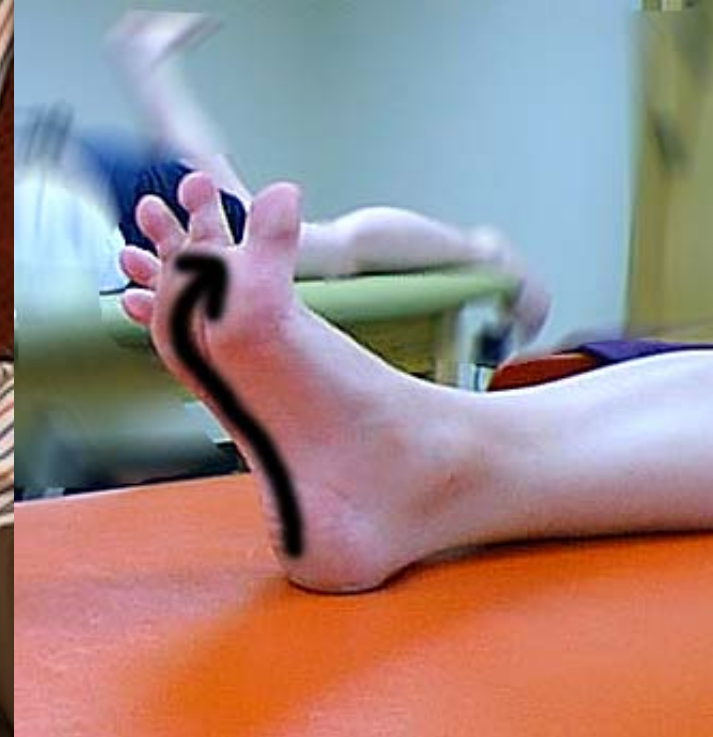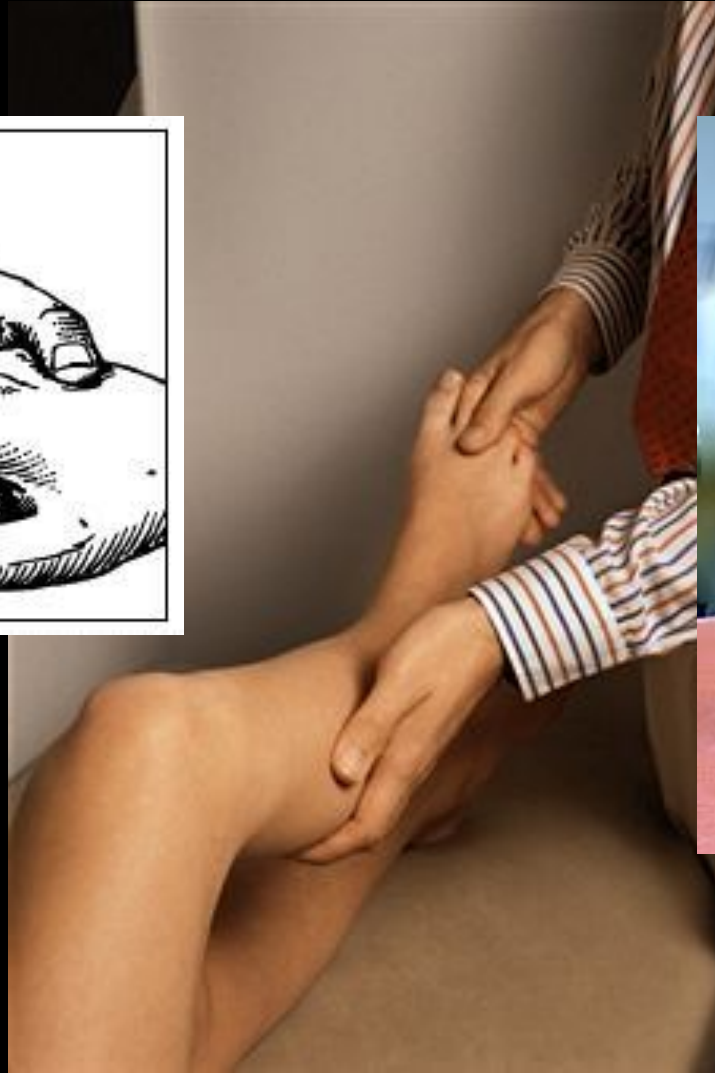4. Påvirkning af CNS eller PNS?

Ankel-klonus

Babinski



Hoffman's
reflex



1. eller 2. neuron?

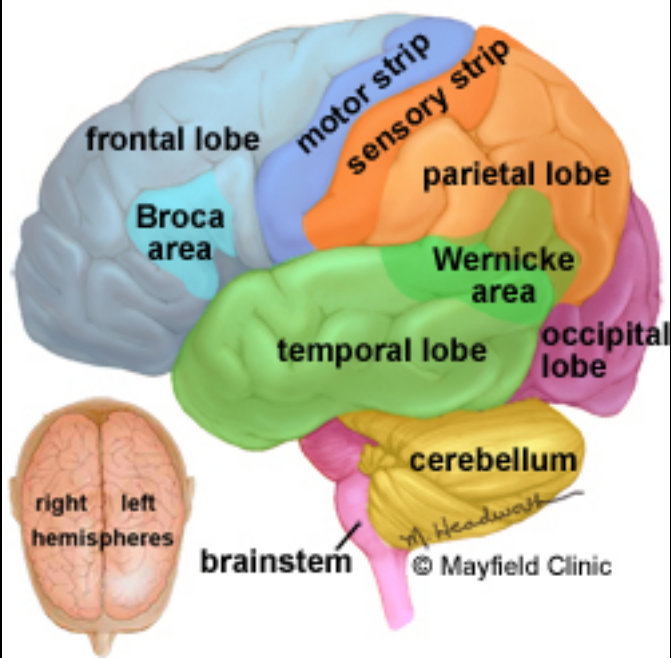
CNS: UMN/supran.

- Tetra/paraparese
- Sensibilitetsgrænse
- Hyperrefleksi
- Fodklonus
- Spastisk tonusøgning
- Babinskis tåfænomen
- Hoffman's refleks
- Lille blære
- Evt. let atrofi

PNS: LMN/infran.

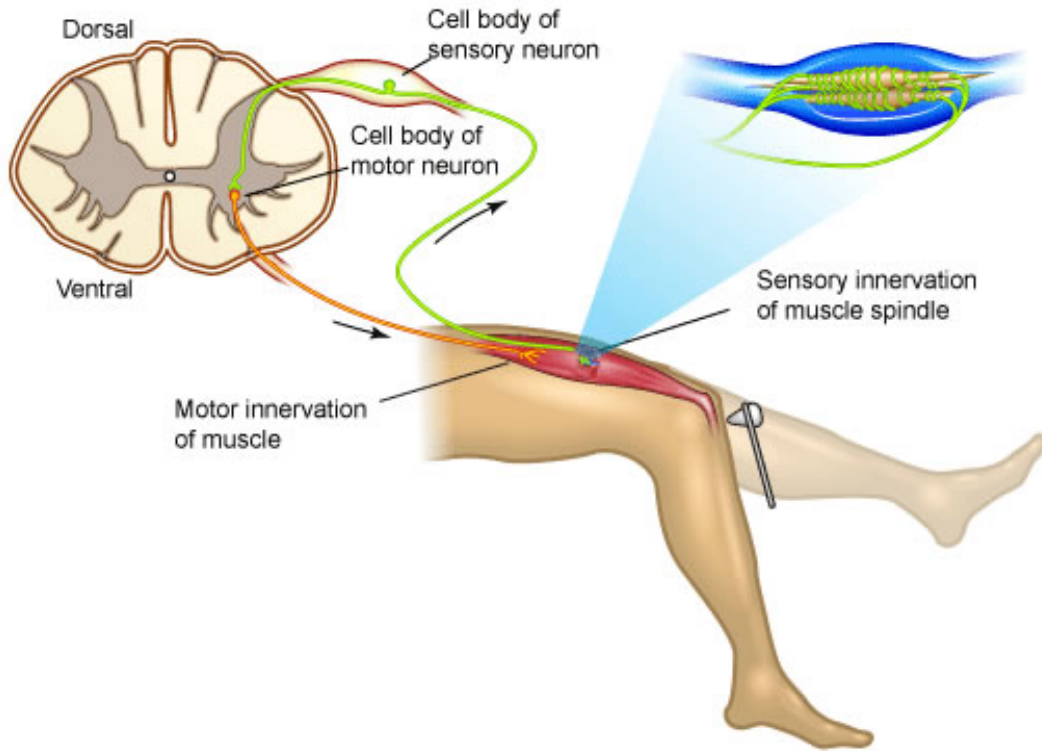
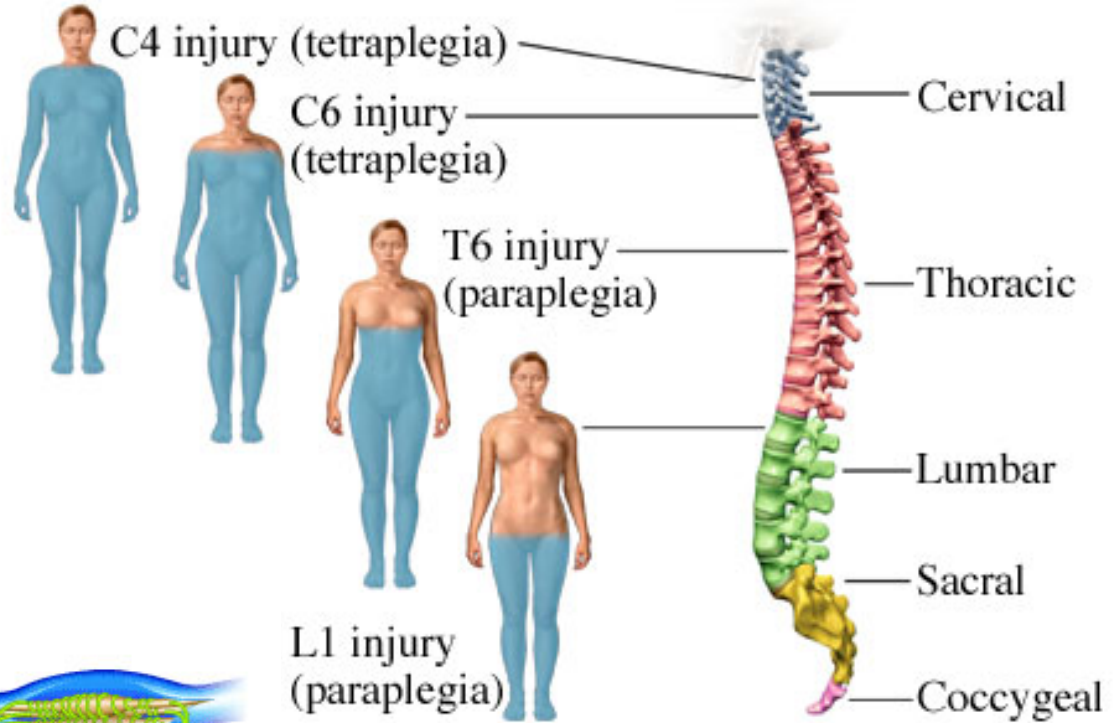

- Slap (mono)parese
- Dermatomaafgræns.
- Hyporefleksi
- Fascikulationer
- Svær muskelatrofi
- CES: Stor blære

5. Påvirkning af hjerne eller rygmarv?

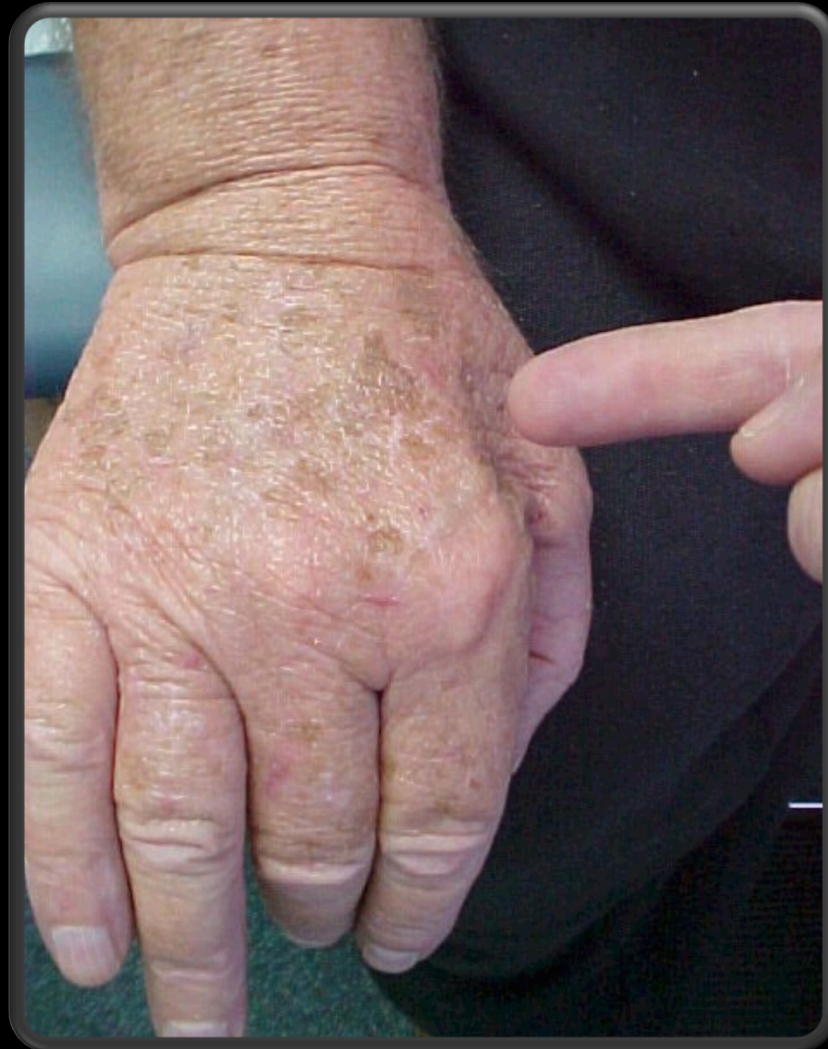

6.

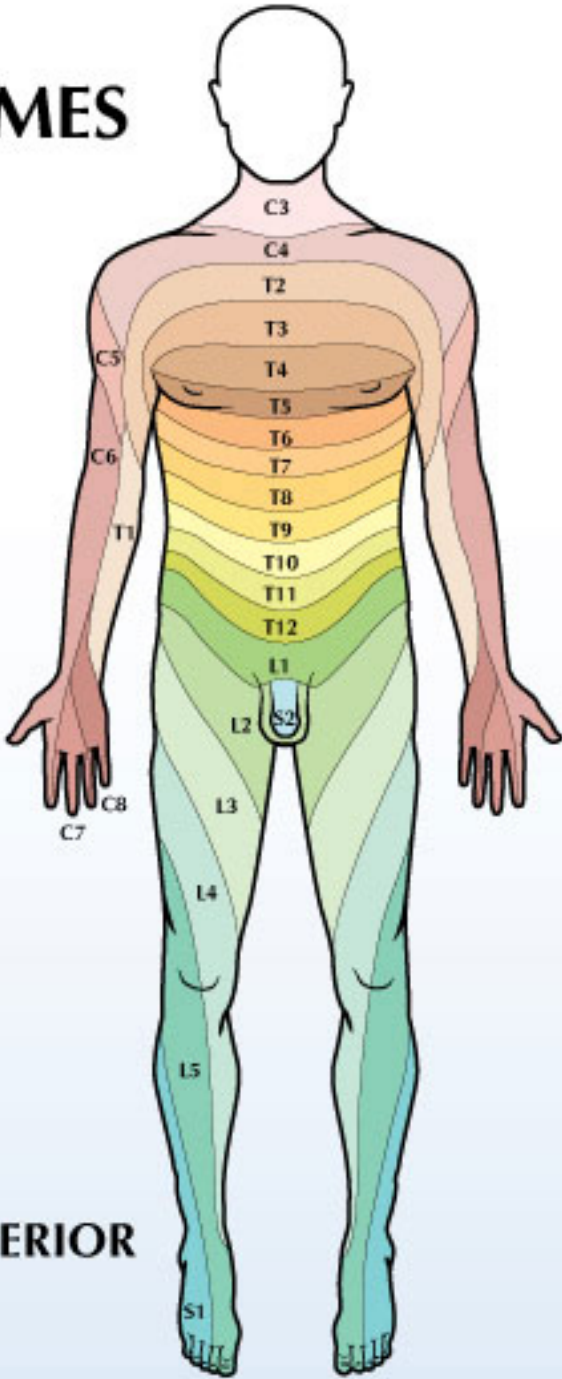
Rygmarvslæsionens
niveau?



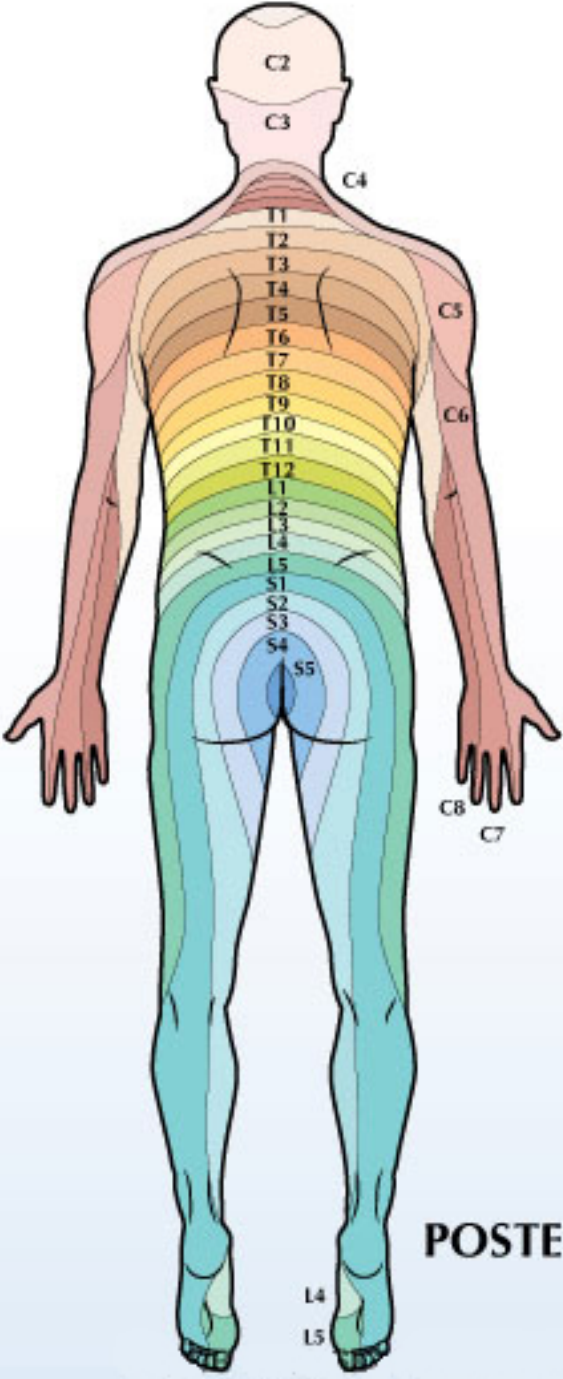
Myelopati med atrofi af interossei dorsales, thenar og hypothenar



DERMATOMES



ANTERIOR



POSTERIOR

Indikatormuskler

Muskel	Nerve	Segment
Deltoideus	Axil.	C5, C6
Biceps (albueflexion)	Musculocutaneus	C5 , C6
Extensor Carpi (håndledsext.)	Radialis	C5, C6 , C7, C8
Triceps (albueext.)	Radialis	C6, C7 , C8, T1
Flex. Digitorum Profundus (yd. 3. fing.)	Medianus	C7, C8 , T1
Abductor Digiti Minimi	Ulnaris	C8, T1
Iliopsoas (hofteflex.)	Femoralis/plex lumb	L1, L2 , L3, L4
Quadriceps (knæext.)	Femoralis	L2, L3 , L4
Tibialis Anterior (ankeldorsalflex.)	Peroneus	L4 , L5, S1
Extensor Hallucis Longus (DF)	Peroneus	L4, L5 , S1
Gastrocnemius (ankelplantarflexion)	Tibialis	S1 , S2

Spinalt shock & komplikationer

- Neurogent shock (symp.skade > T6): hypotension, bradykardi
- Først areflexi – siden spasticitet (dage/uger)
- Bulbocavernøs reflex tyder på komplet skade
- Apnø ved skade over C4
- Nedsat tarmperistaltik, ulcus, ileus
- Stor slap blære → lille spastisk – KAD, UVI, evt. aut. dysfunkt. (> T6) med hvp/HT/flushing
- Liggesår – KCI-madras
- DVT/LE - Innohep
- Erektiv dysfunktion

**7. Er
rygmarvslæsionen
komplet?**

Medullært tværnitssyndrom

Motor and descending (efferent) pathways (red)

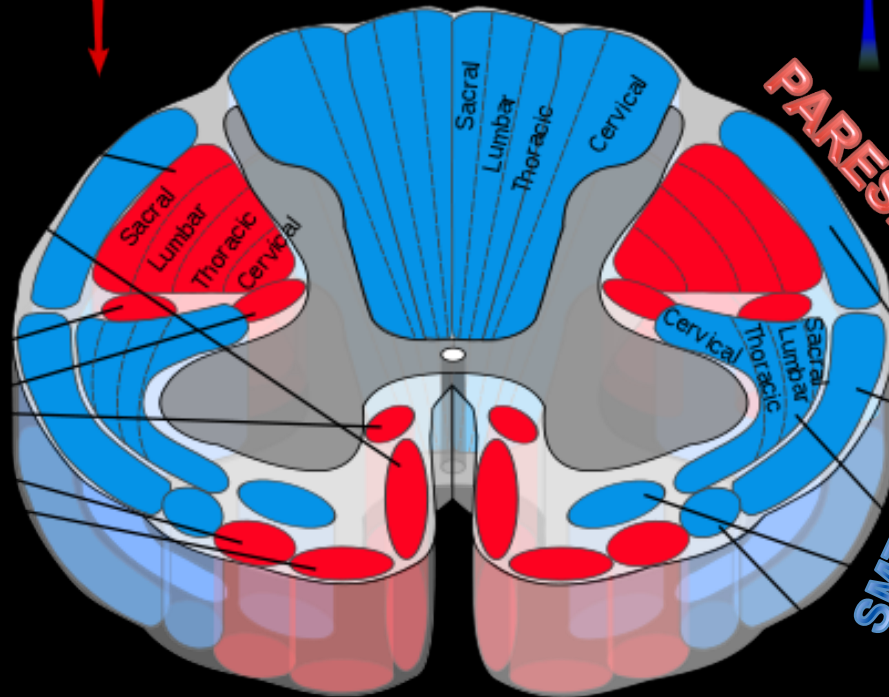
Pyramidal tracts

- Lateral corticospinal tract
- Anterior corticospinal tract

Extrapyramidal Tracts

- Rubrospinal tract
- Reticulospinal tracts
- Olivospinal tract
- Vestibulospinal tract

VIB+PROP



Sensory and ascending (afferent) pathways (blue)

Dorsal Column Medial Lemniscus System

- Gracile fasciculus
- Cuneate fasciculus

Spinocerebellar Tracts

- Posterior spinocerebellar tract
- Anterior spinocerebellar tract

Anterolateral System

- Lateral spinothalamic tract
- Anterior spinothalamic tract

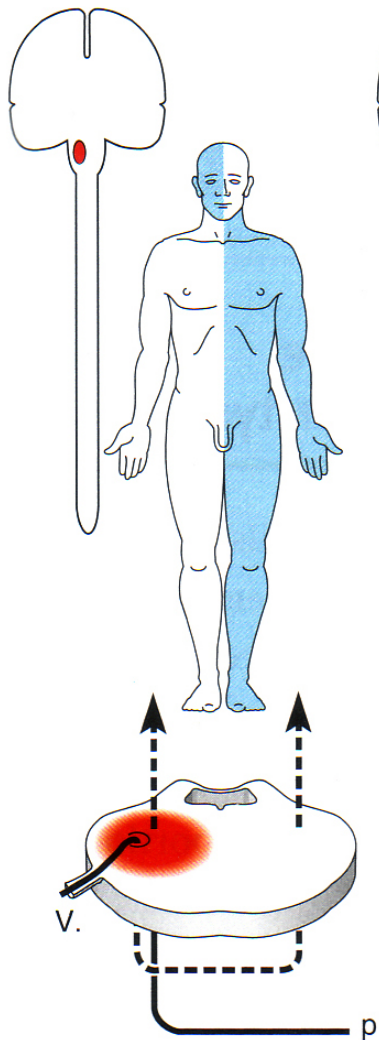
Spino-olivary fibers

KOMPLET

Totalt bortfald udfor og nedenfor læsionen med skarp sensibilitetsgrænse

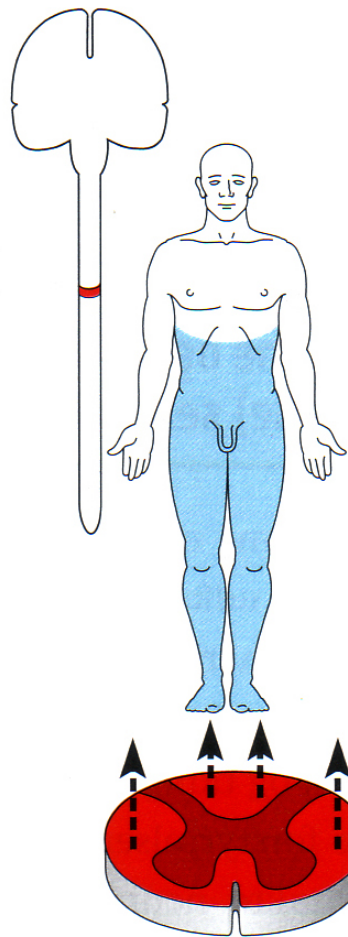
PARTIELT

Halvsidigt (Brown-Séquard): smt+tmp krydser
Anterior (SAS) eller posterior
Centralt (OE) eller blandet



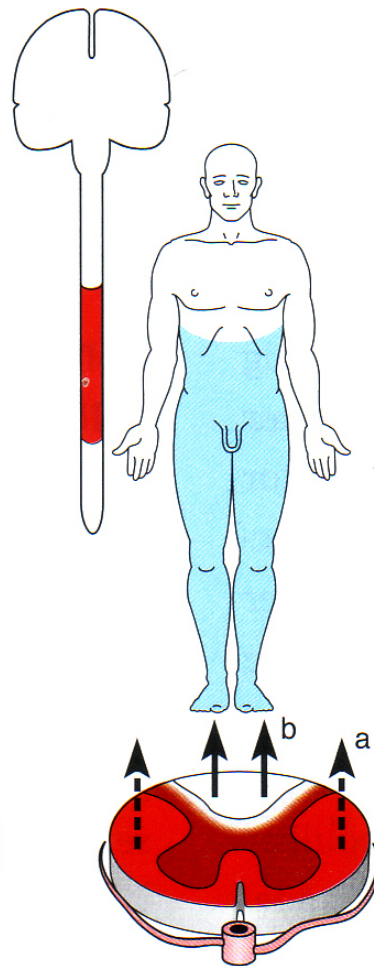
Hjernestammelæsion (halvsidig)

(fx infarkt)
Tab af smerte- og temperatursans samsidigt i ansigtet (n. trigeminus, V.) og modsidigt på krop og ekstremiteter (p).



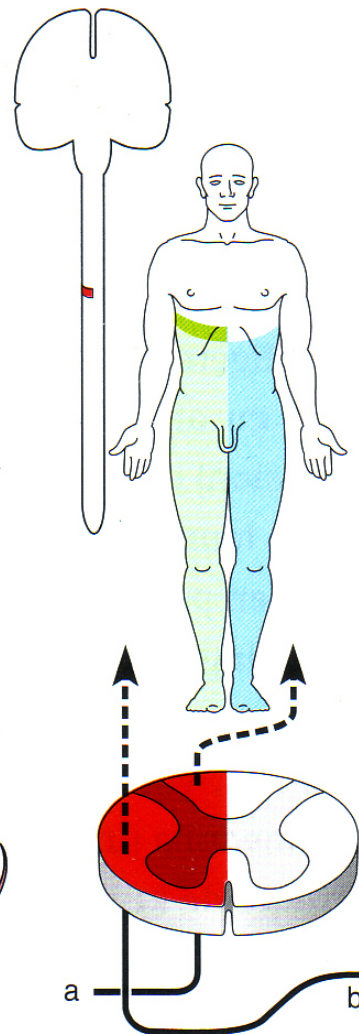
Medullært tværsnitssyndrom

(fx kolumna-metastase)
Tab af alle sensoriske modaliteter distalt for det pågældende medullære segment. (+ paraparesis inf.)



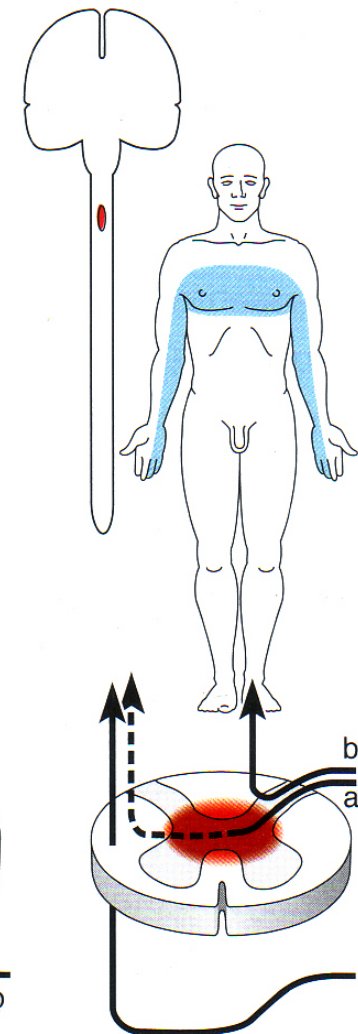
Spinalis anticus syndrom

(fx trombose i a. spinalis ant.)
Tab af smerte- og temperatursans (a), men bevaret stillings- og vibrationsans (b). (+ paraparesis inf.)



Brown-Séquard syndrom

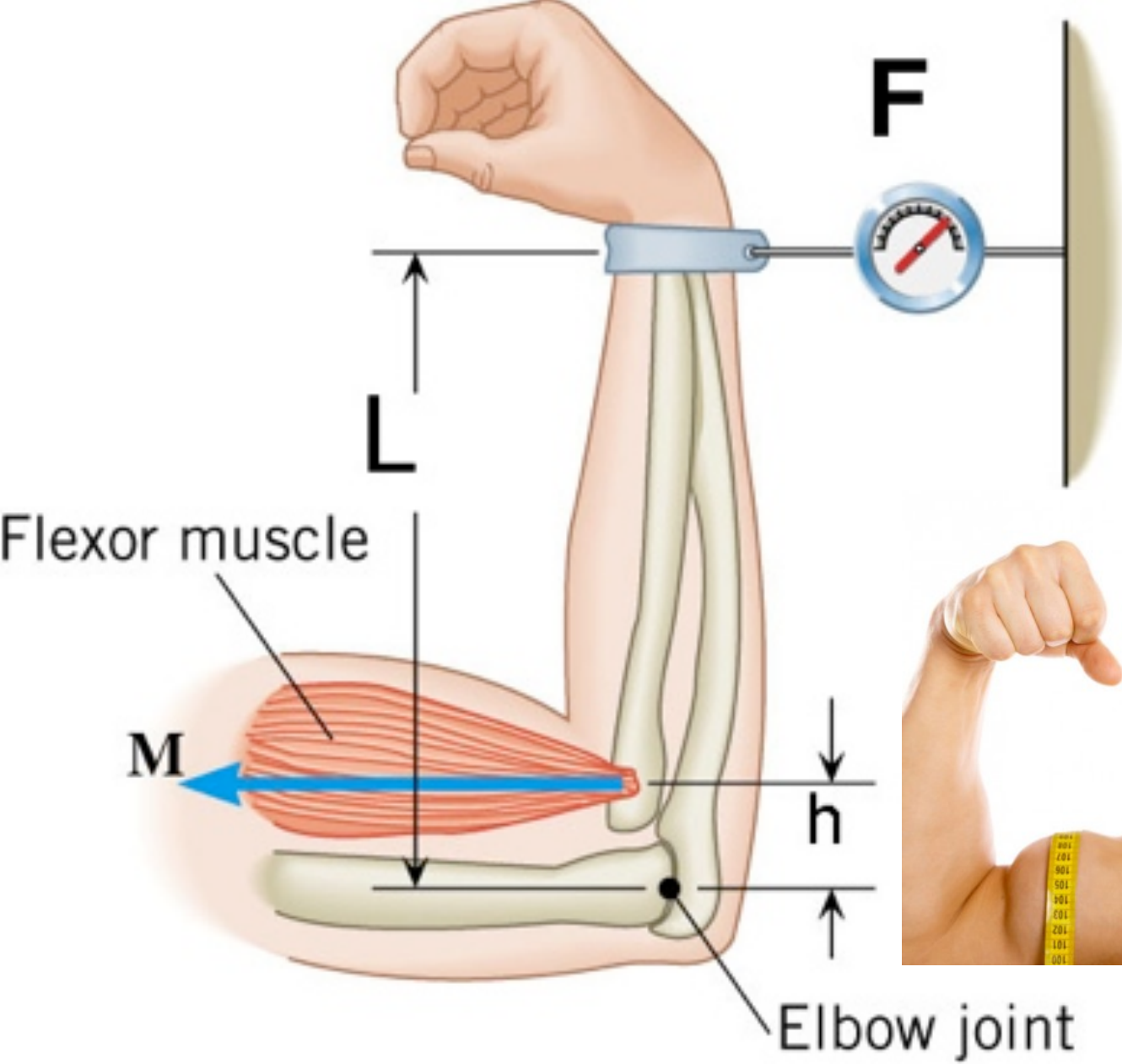
(Halvsidigt medullært tværsnitssyndrom)
Samsidigt tab af stillings- og vibrationsans (a), modsidigt tab af smerte og temperatursans (b). (Samsidigt benparese)



Central medullær læsion (cervicalt)

(fx kontusion)
Kyras-formet dissocieret sensibiliteets udfald svarende til flere dermatomer med tab af smerte og temperatursans (a), men bevaret berørings- og proprioceptiv sans (b). (Armparese)

8. Er der parese?



Moderat parese/normal muskelstyrke

5: Normal muskelkraft (100% kraft)

4+: Submaximal, overvinder stærk modstand med næsten normal kraft (75% kraft)

4: Moderat kraft, overvinder moderat modstand med halvdelen af den normale styrke (50% kraft)

4-: Svag kraft, overvinder kun let modstand (25% kraft)

Svær parese

3: Ekstremiteten kan overvinde **tyngdekraften**, men **IKKE modstand appliceret af undersøgeren (svær parese)**. Skal kunne bevæge hele bevægebanen.

2: Ekst. bevæges kun hvis tyngdekraften er ophævet

1: Synlig muskelkontraktion men **INGEN** bevægelse

0: Ingen reaktioner (= paralyse)

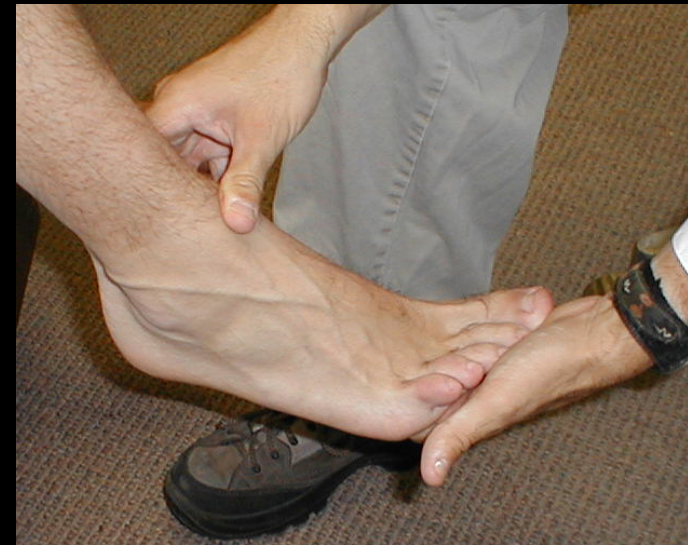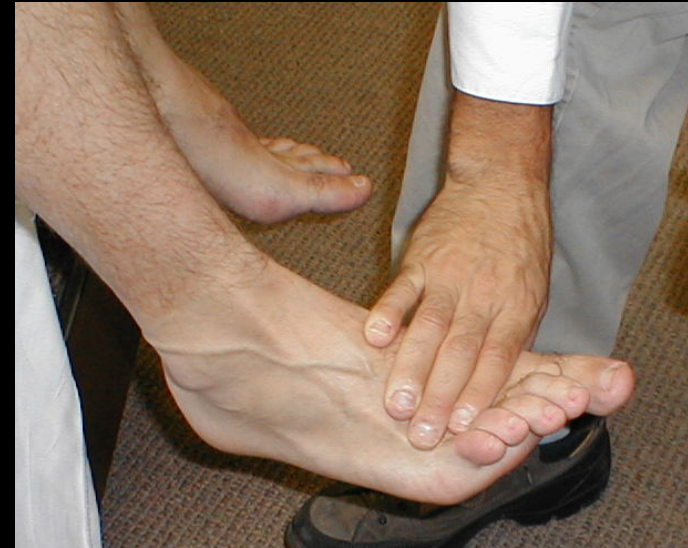Tips

Sørg for at pt. er tilstrækkeligt smertedækket i forbindelse med undersøgelsen – OVERTAL!

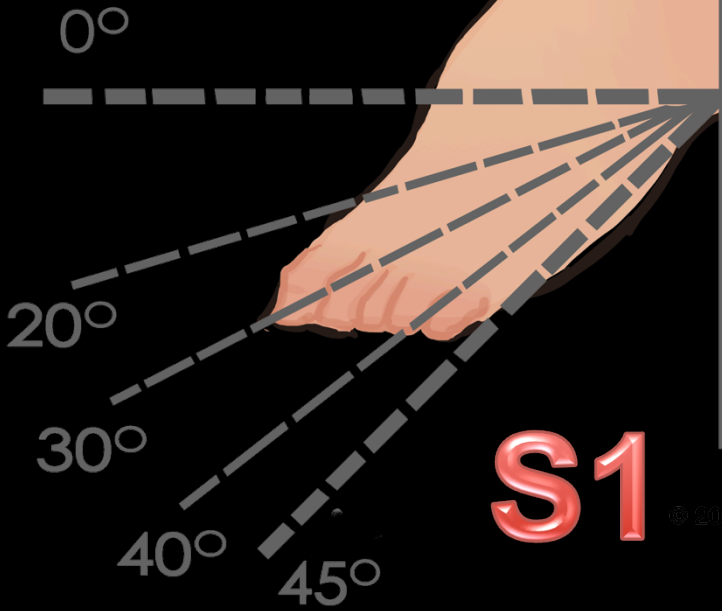
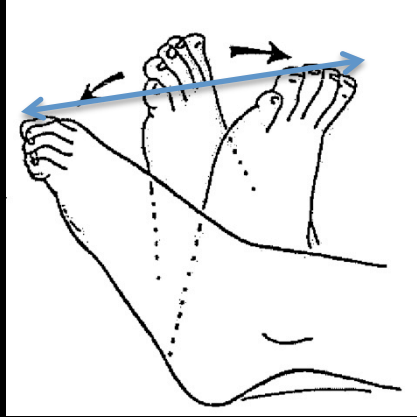
Paresen omtales f.eks. som "kraft grad 3"

Hvor længe har paresen været til stede?

Ved en svær, nyopstået parese kan det være en god ide at lade patienten faste - indtil sagen er afklaret



Plantar Flexion



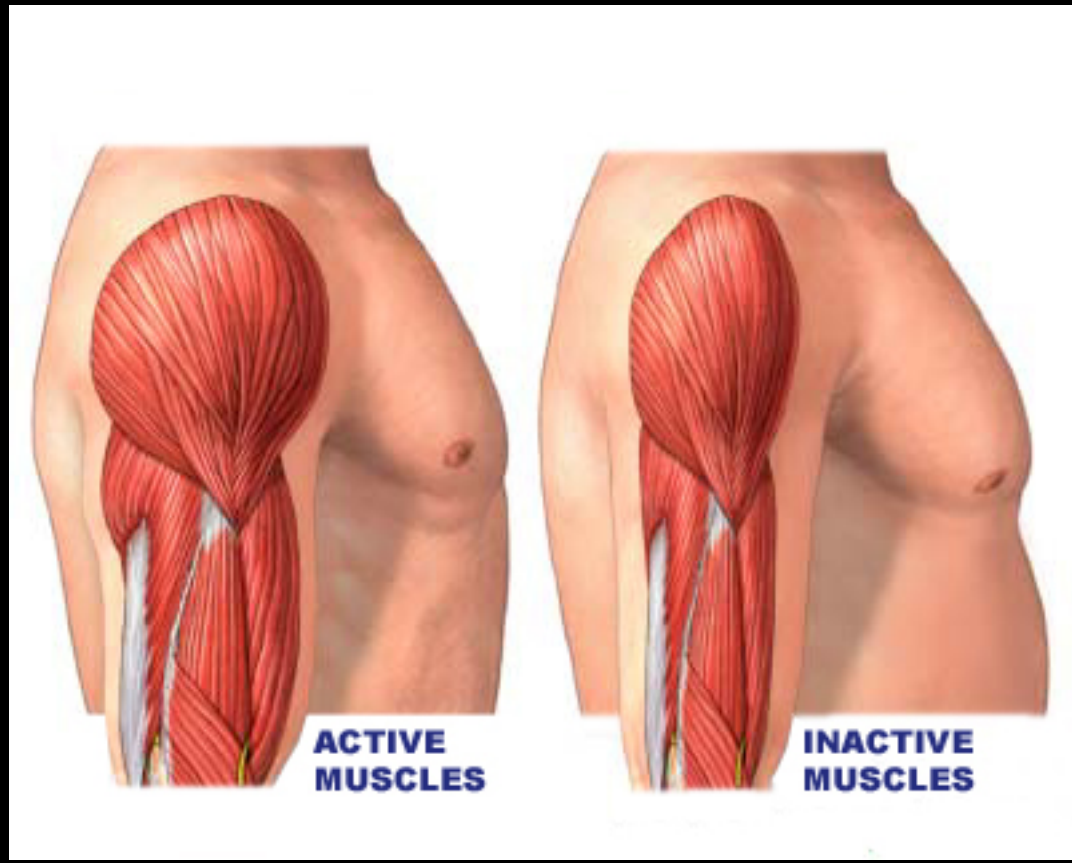
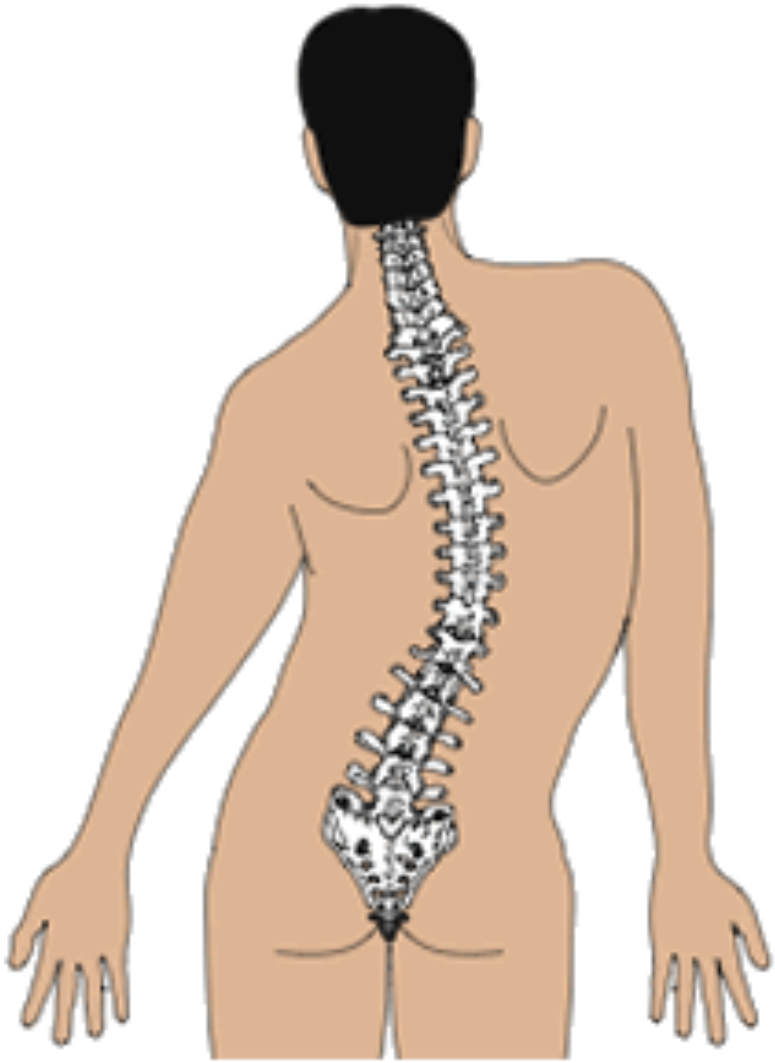S1

DROPFOD

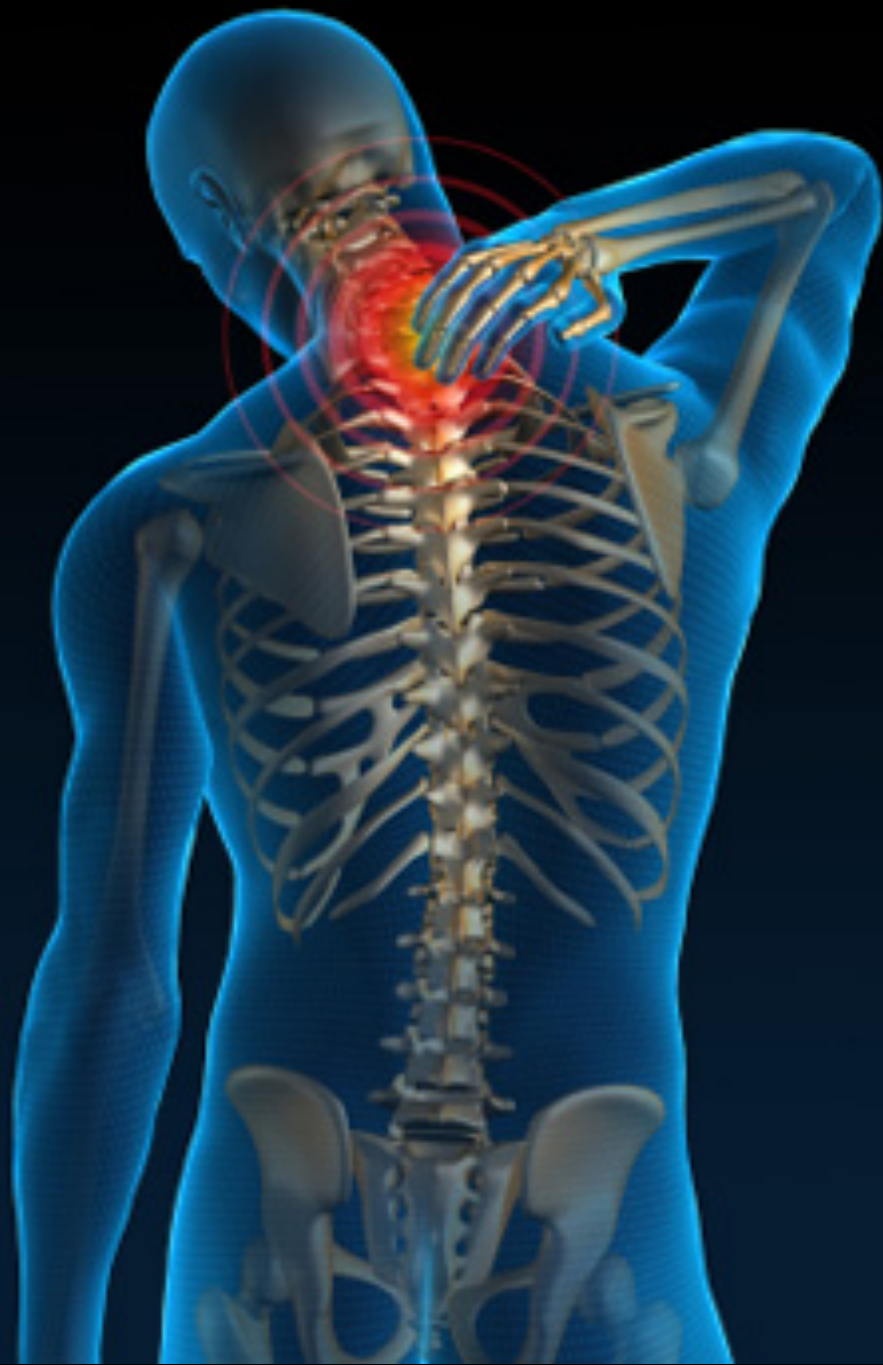Dorsiflexion

L5

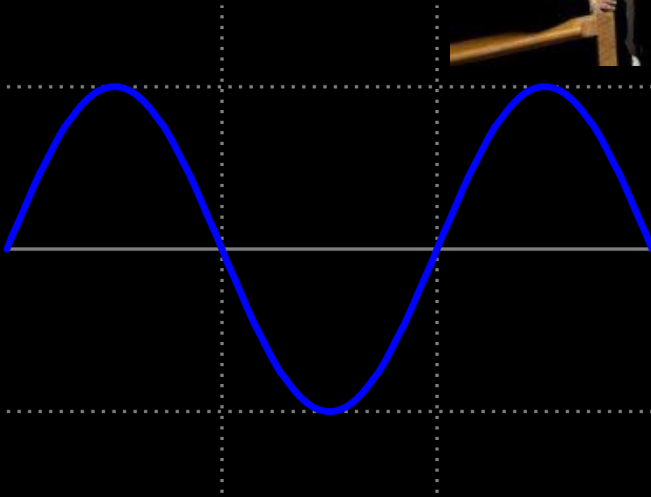
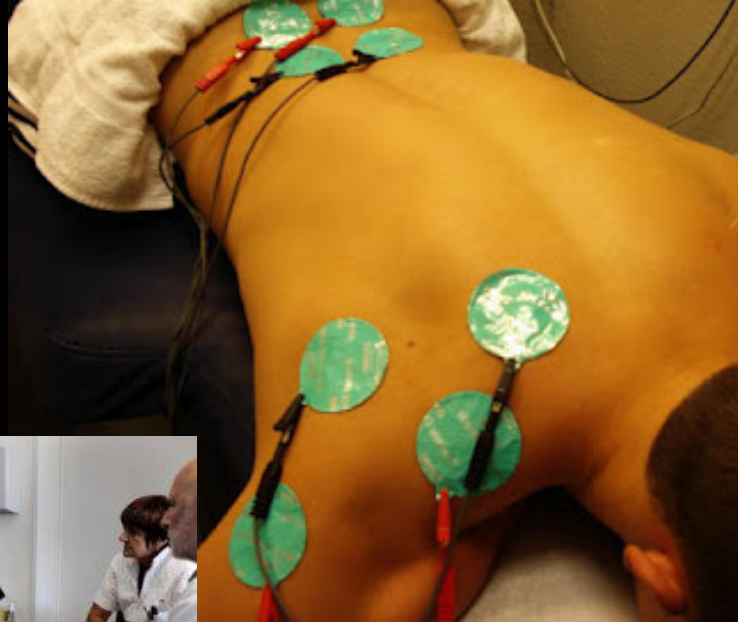
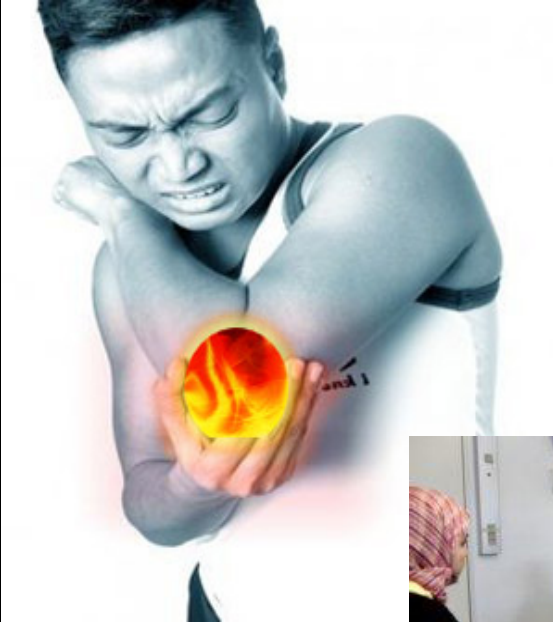
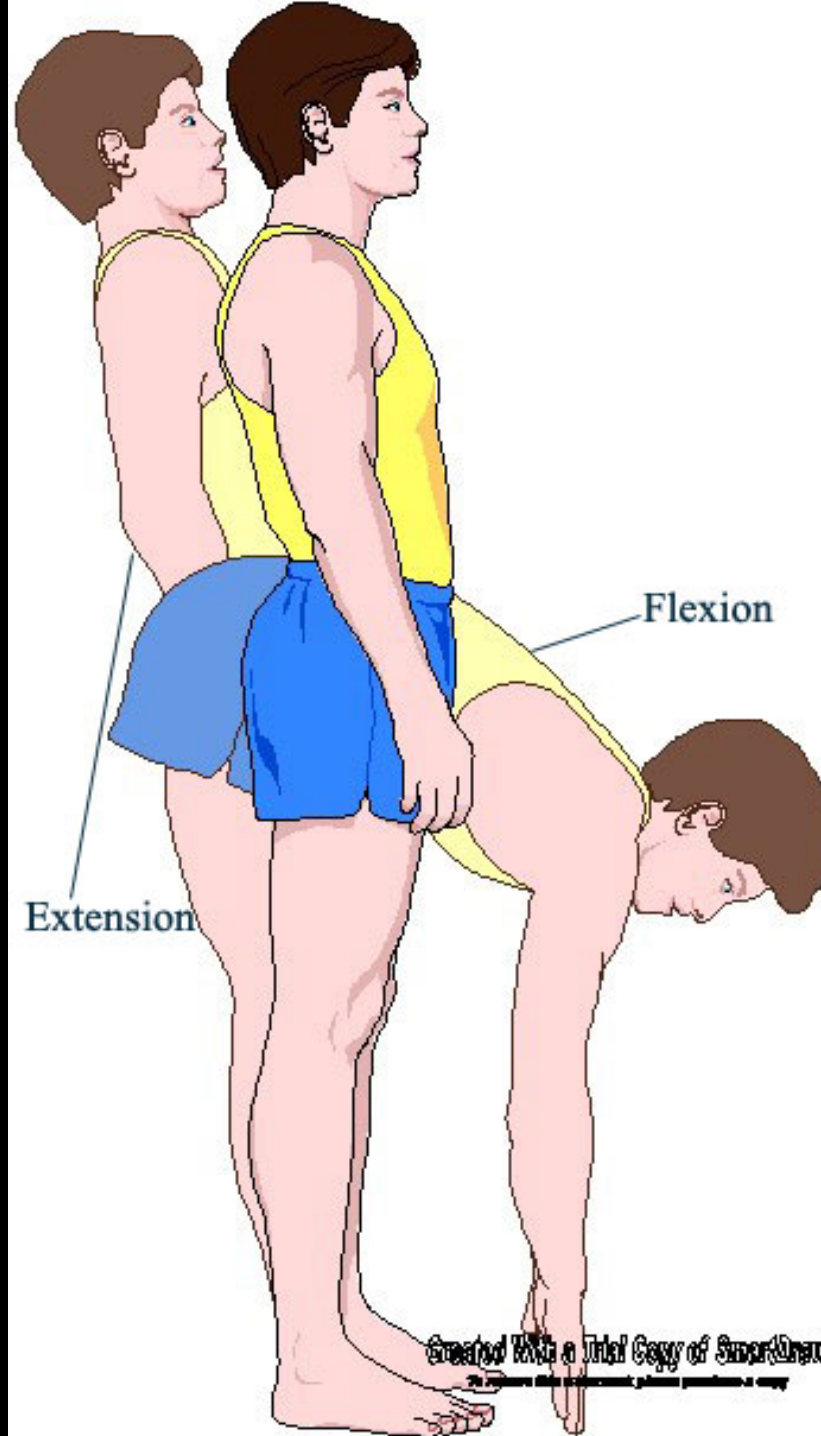


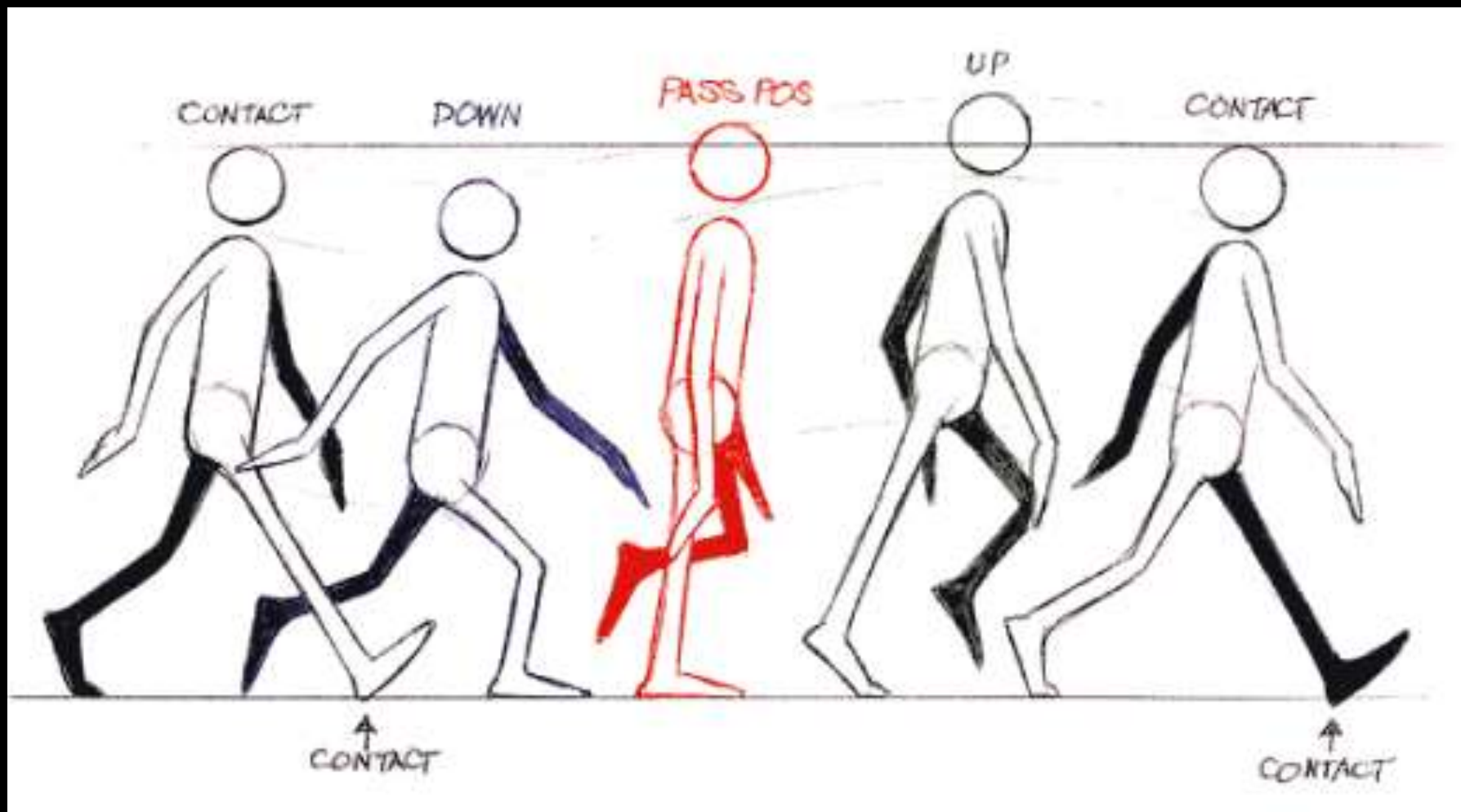
8. Er der smerter?



Smertekarakter



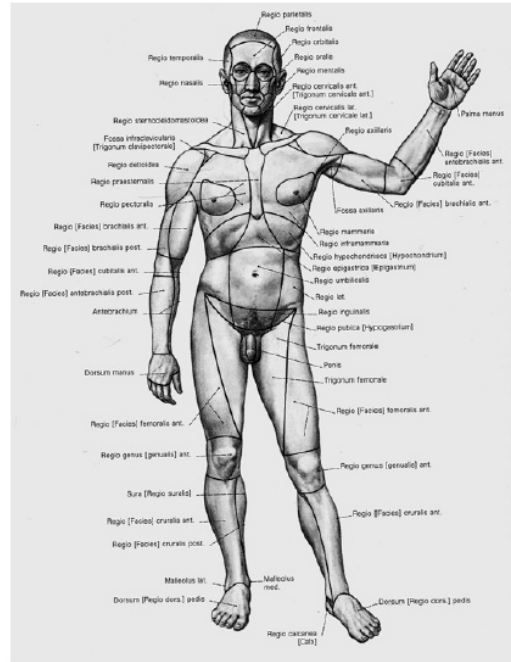




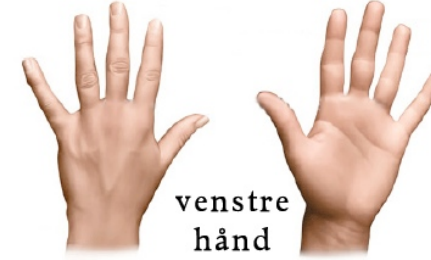Symptomer

- A. Hovedpine
- B. Nakkesmerter
- C. Skuldersmerter
- D. Armsmerter ***
- E. Smerter i brystryg
- F. Lændesmerter **
- G. Bensmerter *** / referred pain
- H. Kraftnedsættelse **
- I. Styringsbesvær **
- J. Føleforstyrrelser *
- K. Nedsat gangdistance ***
- L. Bevægeindskrænkning (ADL)
- M. Tab af blærefyldningsførom.
- N. Blæretømmningsbesvær *
- O. Afføringsinkontinens *
- P. Impotens
- Q. Smertekarakter
- R. Smertestyrke og -tærskel (VAS)
- S. Debut, varighed, variabilitet
- T. Diffus eller dermatomal
- U. Provokation/lindring

Smertediagrammet

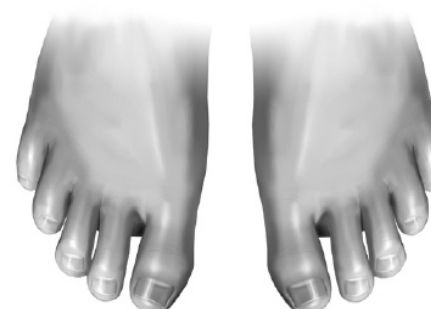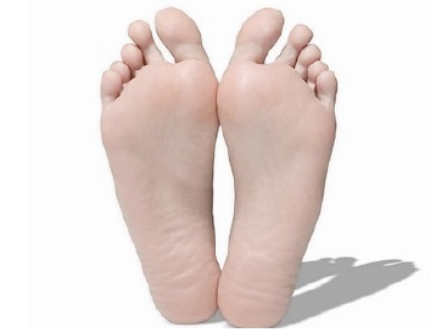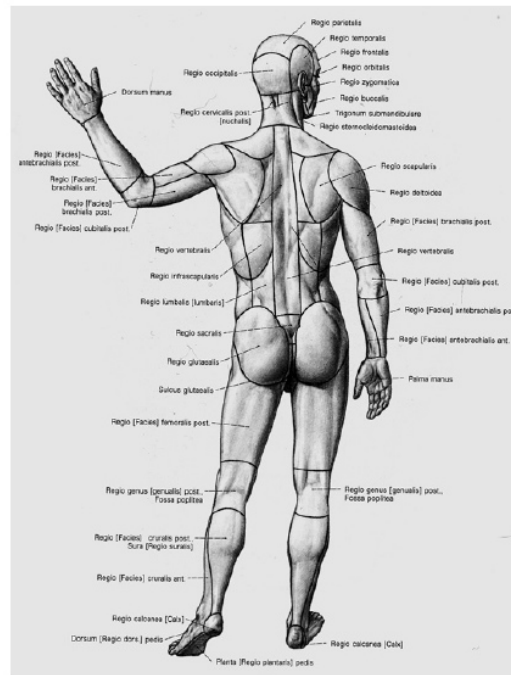


højre hånd

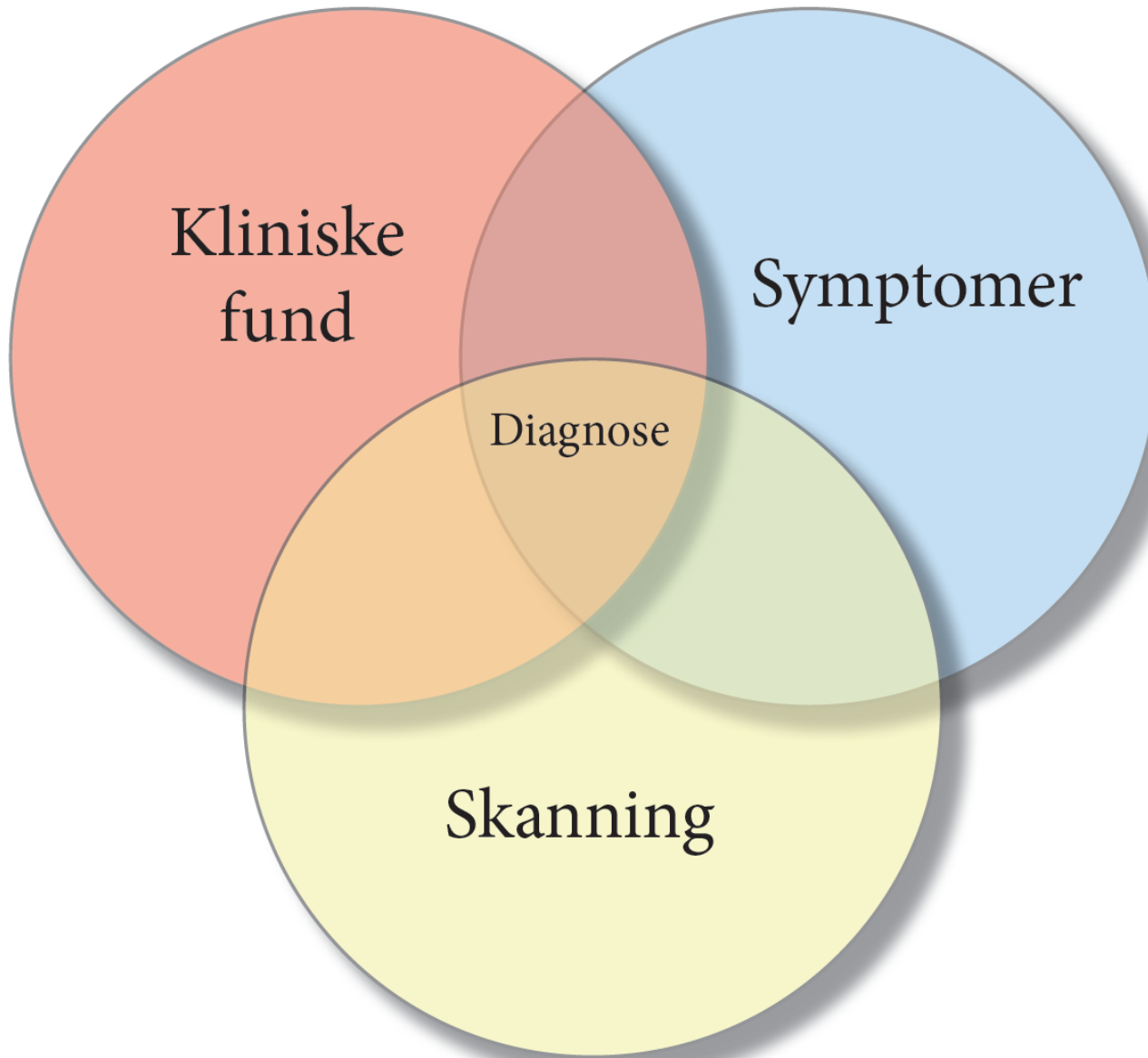


venstre hånd

SMERTE (rød, x)
MYREKRYB (grøn, Δ)
FØLESELSØSHED (blå, o)
NEDSAT BEVÆGELIGHED (□)



**9. Hvad er den
kliniske diagnose?**



Kliniske
fund

Symptomer

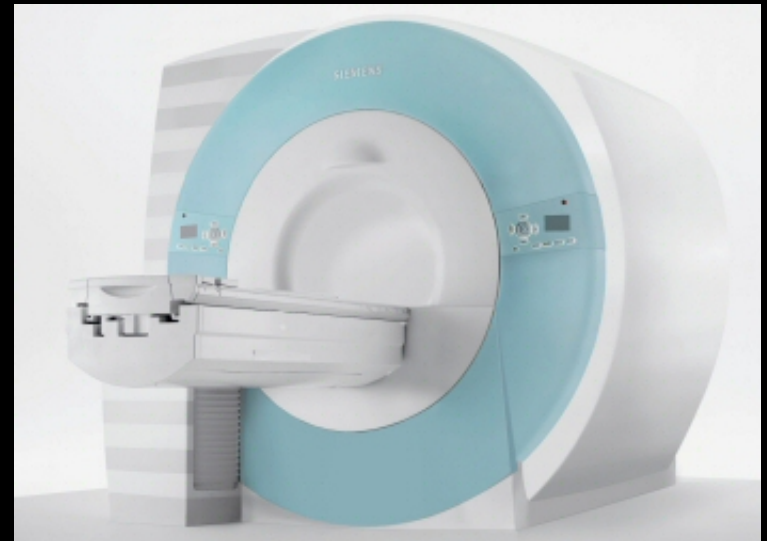Diagnose

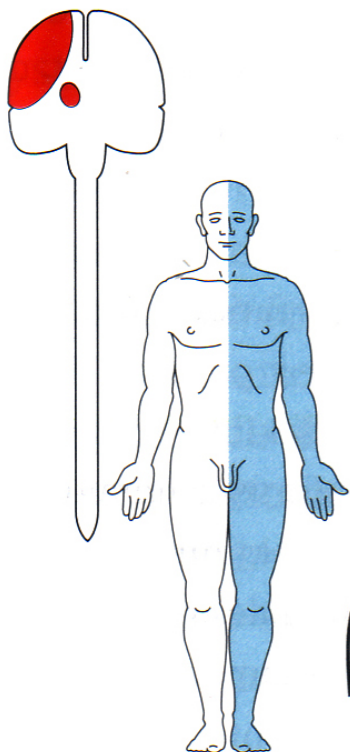
Skanning

Klinisk diagnose?

Hvor sidder læsionen?

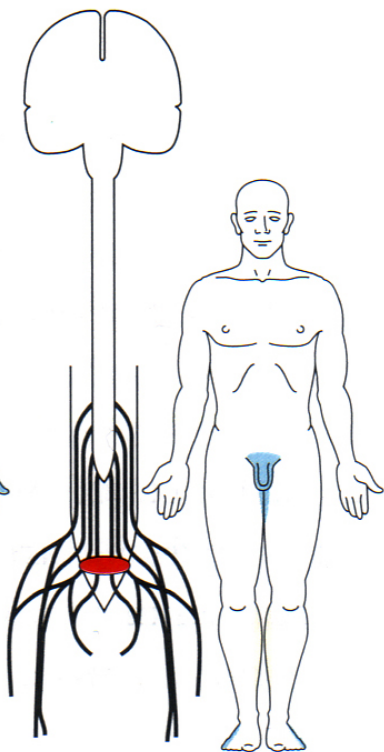
- Storhjernen, lillehjernen, kranienerver
- Cervikale rygmarv eller nerverod
- Thorakale rygmarv eller nerverod
- Lumbale nerverødder
- Sacrale nerverødder
- Perifere nerver
- Højre / venstre side





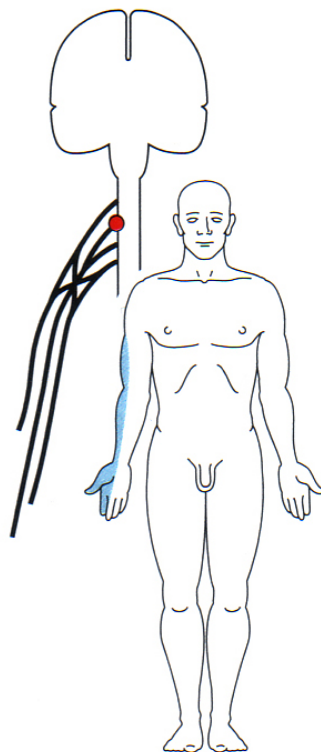
Sensorisk cortex eller thalamus

(fx apopleksi) Modsidigt hemiformt føletab. For sensorisk cortex desuden astereognose og sensorisk inattention.



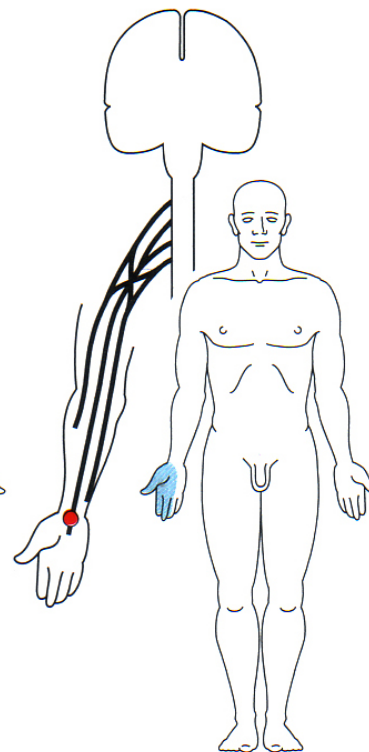
Cauda equina syndrom

(fx sakrale nerverødder S1-S5 ved stor L5 prolaps) Sensorisk tab i ridebukseområdet og S1-dermatomer.



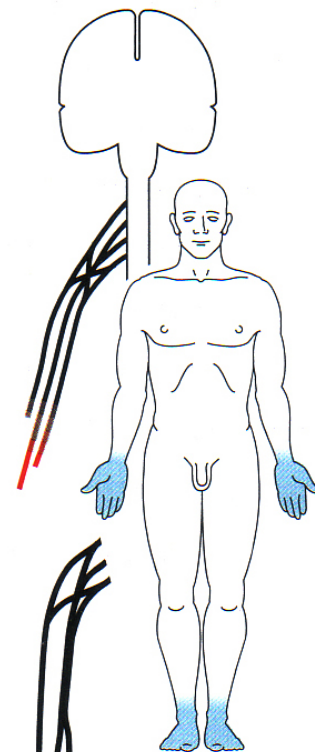
Radikulopati

(fx 6. cervikale nerverod (ved cervical diskusprolaps C5/6)) Sensibilitetstab i det pågældende dermatom.



Mononeuropati

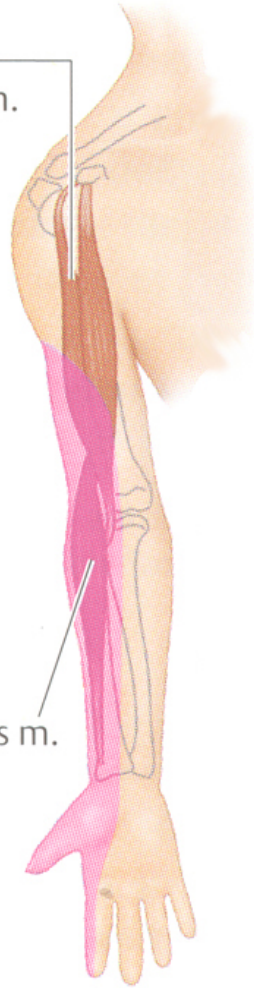
(fx n. medianus ved carpaltunnelsyndrom) Sensibilitetstab sv.t. den pågældende perifere nerve distalt for læsionsstedet.



Polyneuropati

Handske- og sokformet sensibilitetsudfald.

Biceps
brachii m.



Brachioradialis m.

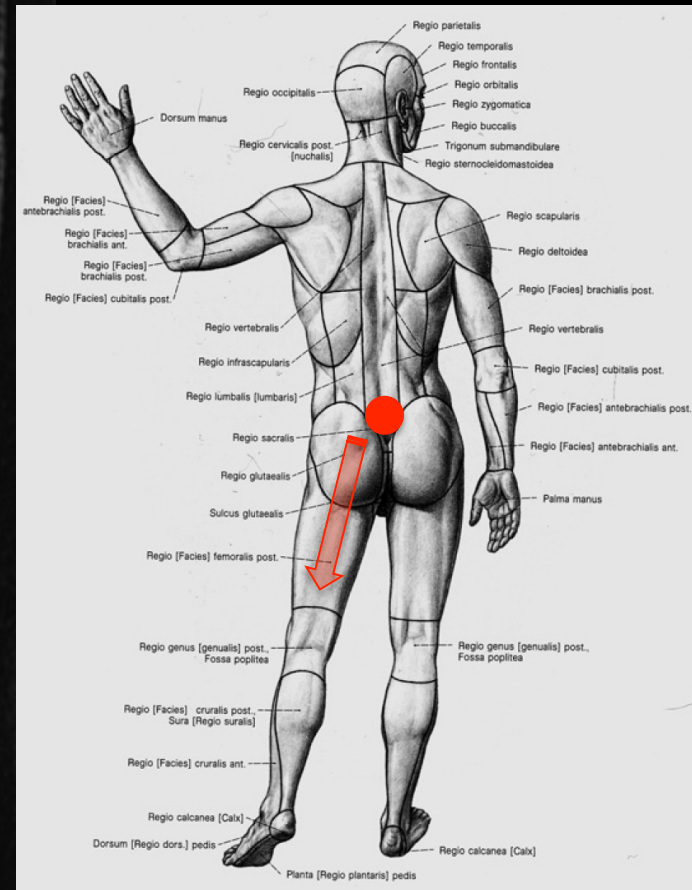
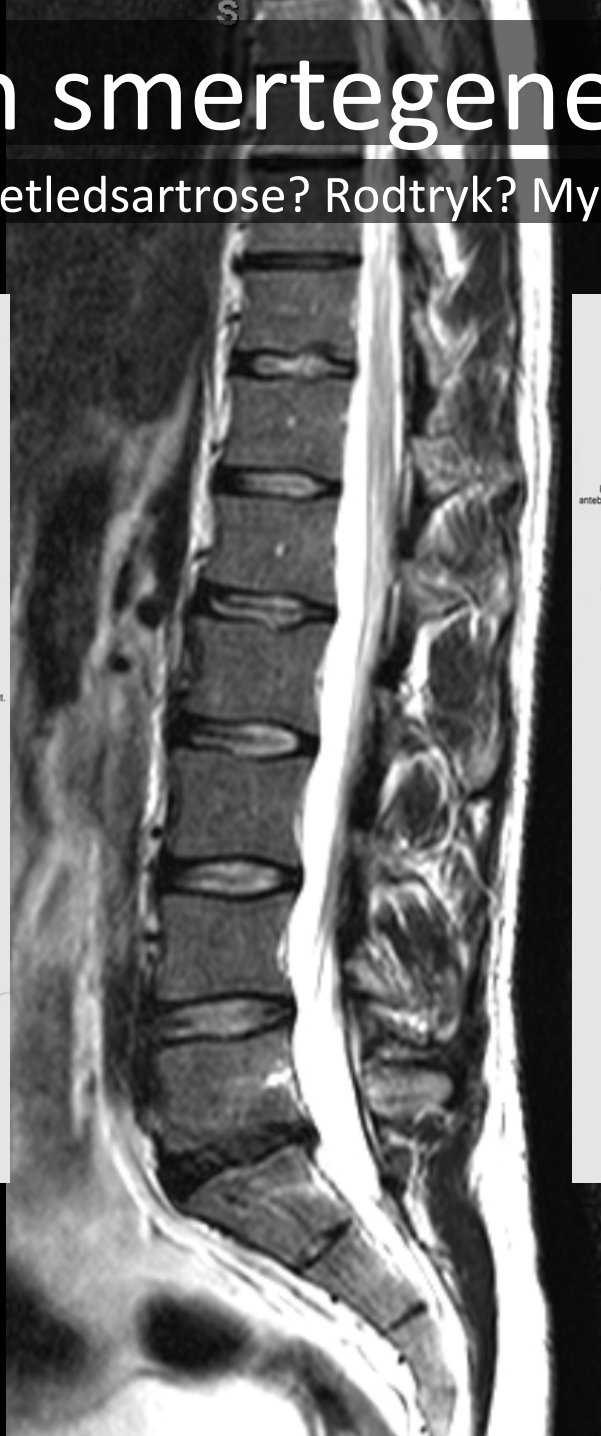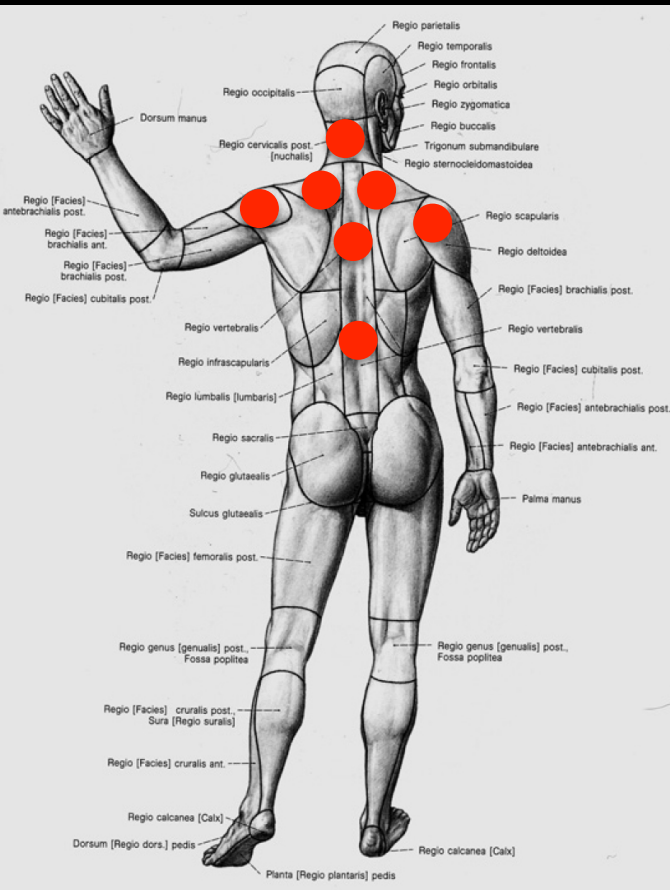
C6
(Dermatome: dark red)

(Dermatome: dark red)
C6

**10. Hvad er årsagen
til smerterne?**

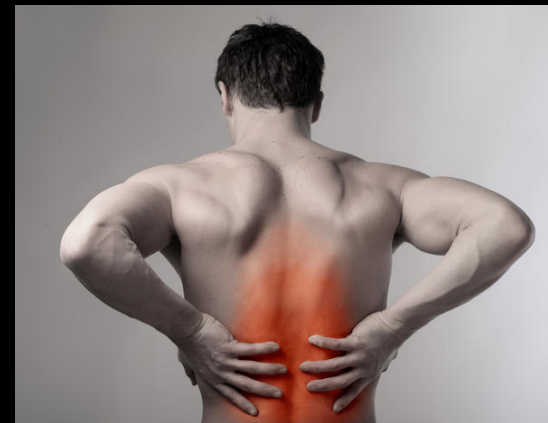Hvilken smertegenerator?

Diskus? Facetledsartrose? Rodtryk? Myoser? Gigt?



Den kliniske diagnose & smertegeneratoren

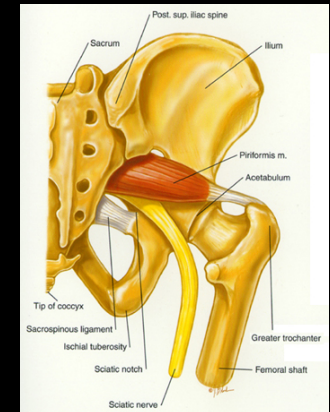
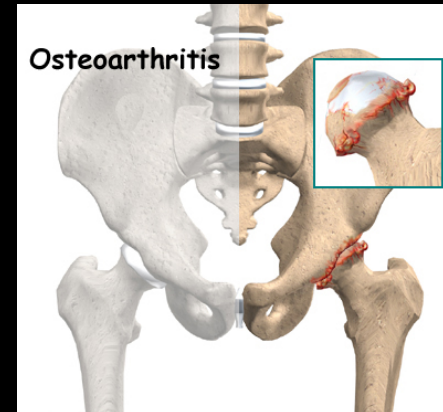
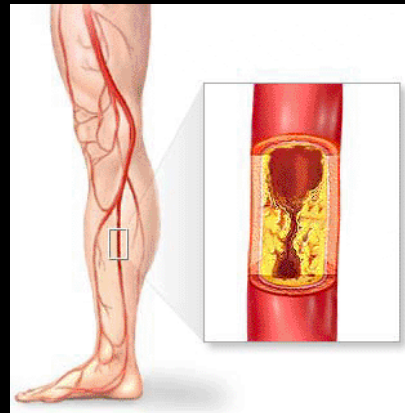
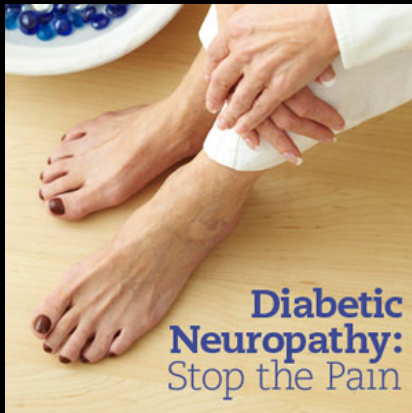
- Smerte i huden
- Muskelsmerter (myoser)
- Diskogene smerter (DDD)
- HIZ-læsion
- Neuropatiske smerter
- Nerverodssmerter (radikulopati)
- Facetledssmerter (ægte led)
- Hvirvelbrud (fraktur)
- Meddelt smerte fra andet organ
- Instabilitet (spondylolistese)
- Infektion (spondylodiskitis)
- Skvatryg (Kissing spine, Basstrup)
- Somatisering
- SI-led
- Hofteartrose
- Tumor, cyste
- Scheuermann
- Axial artrit
- Simvastatin
- Vasc. claudicatio



Differentialdiagnoser

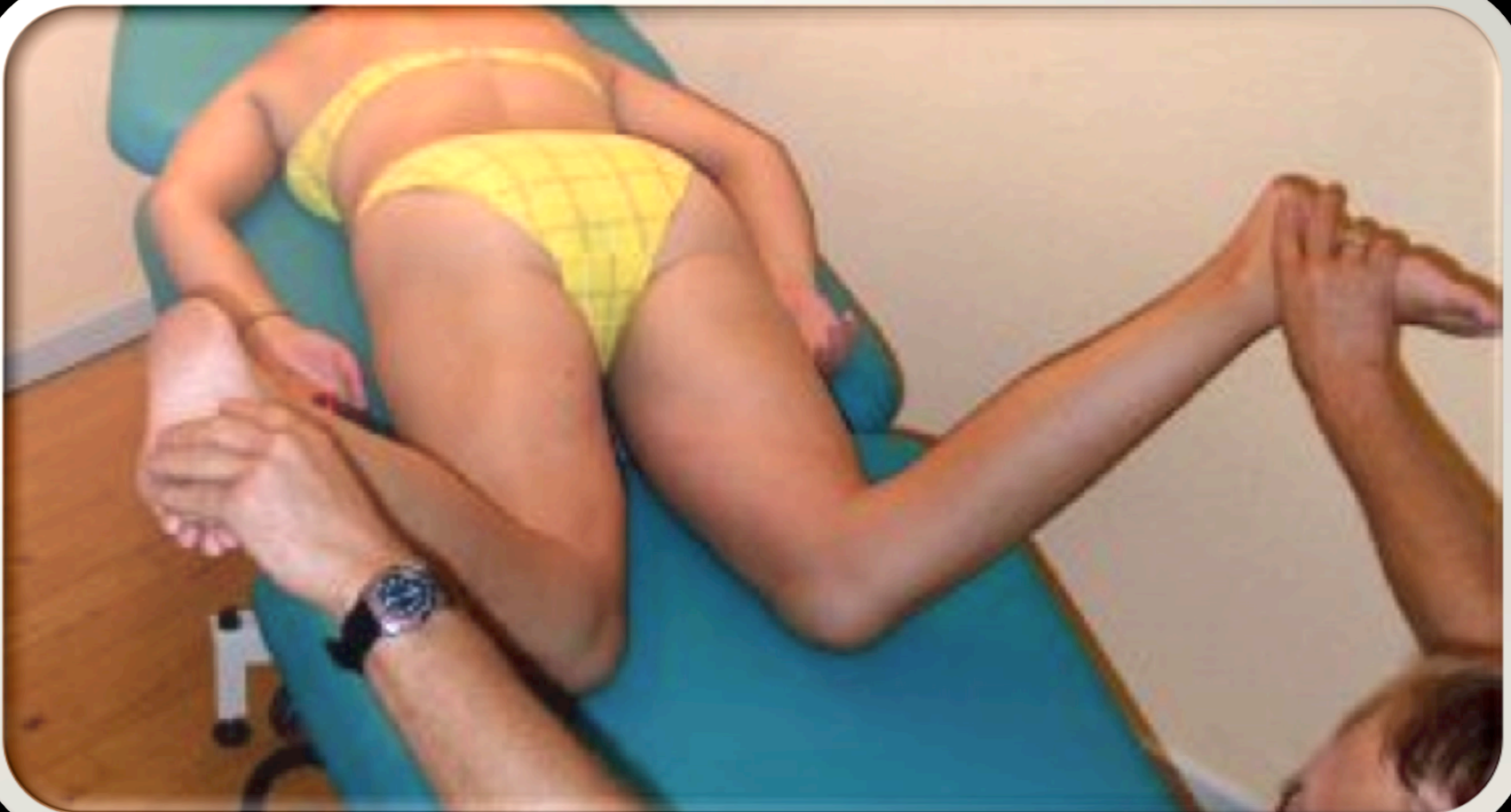
- Polyneuropati
- Vaskulær claudicatio
- Hofteartrose
- Myoser (fx piriformis)

Neurofysiologisk us.
DBT/A-grafi
FABER's test
Freiberg/indadrot.



Indadrotationen i hoften

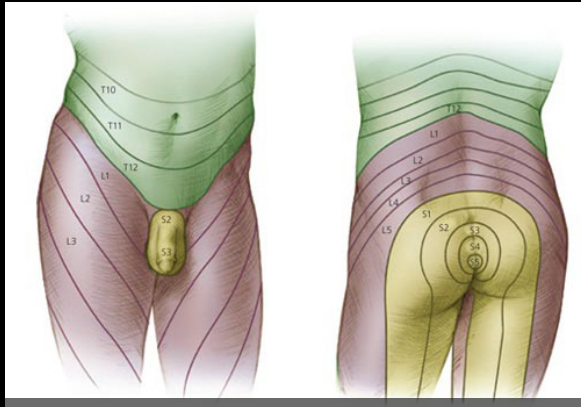
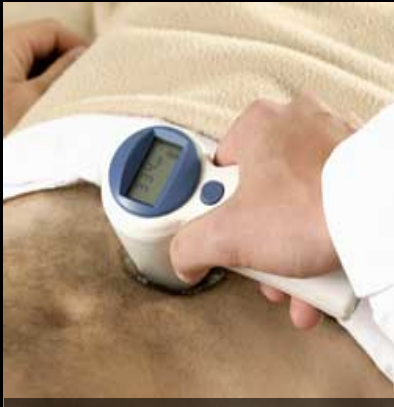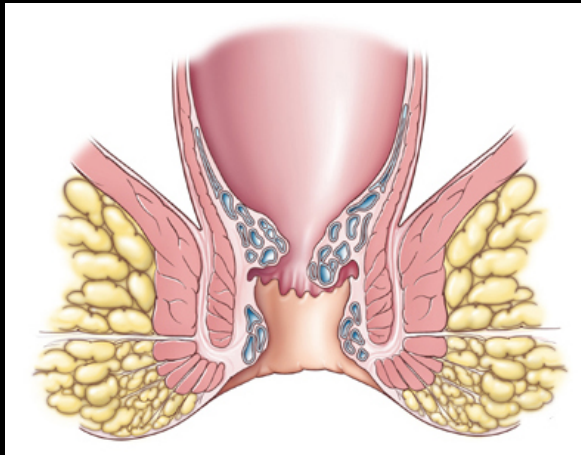
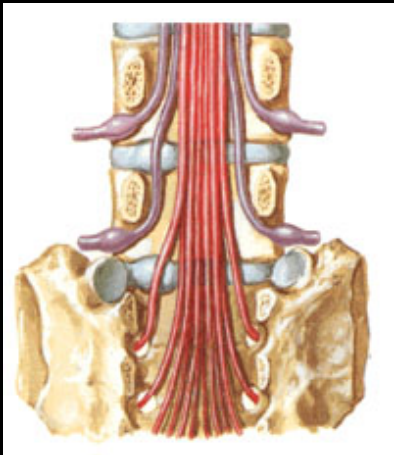
nedsat og smertefuld ved artrose



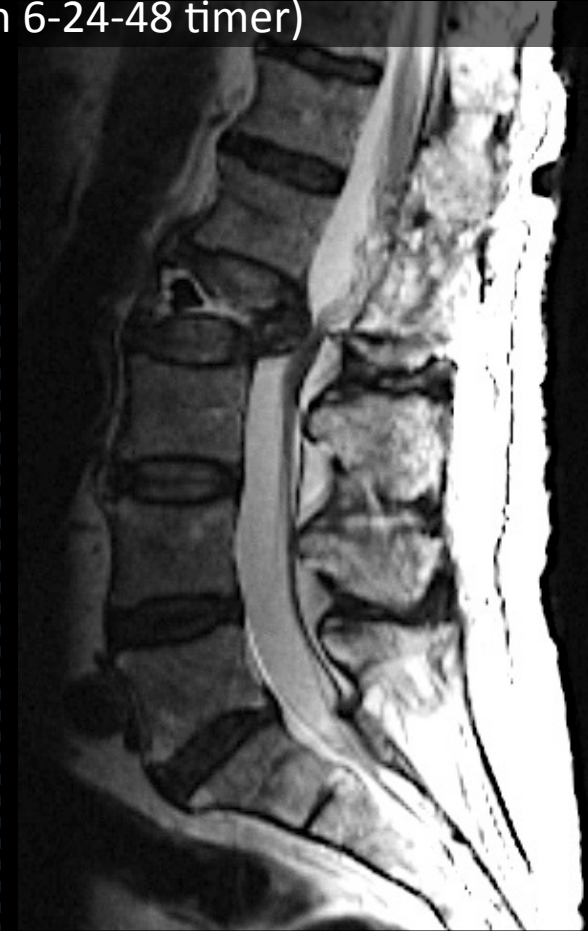
**11. Hvordan stilles
diagnosen CES?**

Cauda Equina Syndromet

Heldigvis utroligt sjældent men alvorligt – giver sfinkterpåvirkning med urinretention (ophævet fornemmelse af blærefyldning, evt. overløbsinkontinens) – slap sfinkter - nedsat perianal sensibilitet – bilat. symp. Akut behandling: Faste, blæreskanning (efter vandladning!), KAD, akut MR eller CT, evt. kontakt til rykirurg mhp. akut operation (inden 6-24-48 timer)



Klinisk diagnose



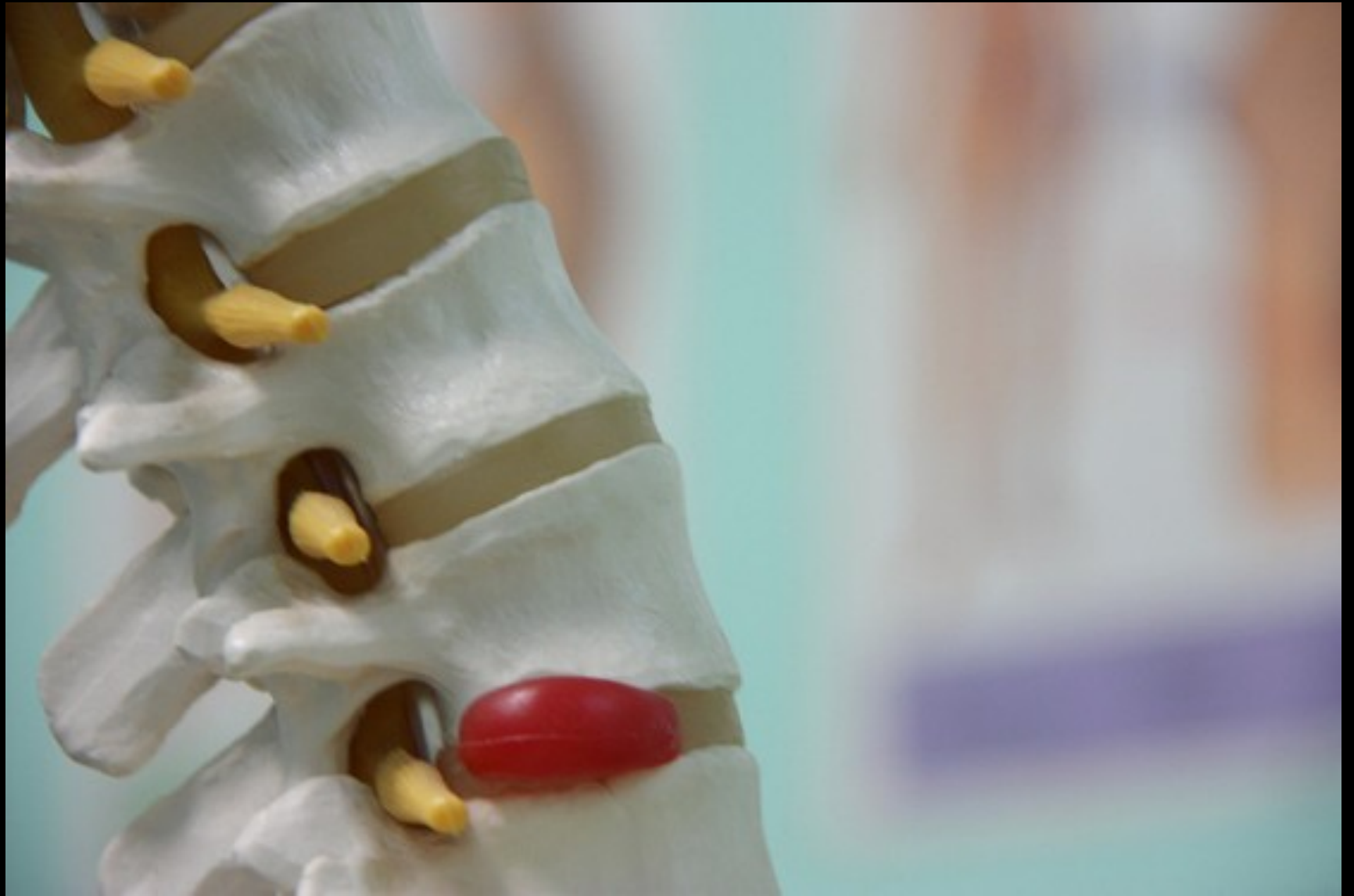Ingen UR: risikoen for CES er 1/1.000 !!!

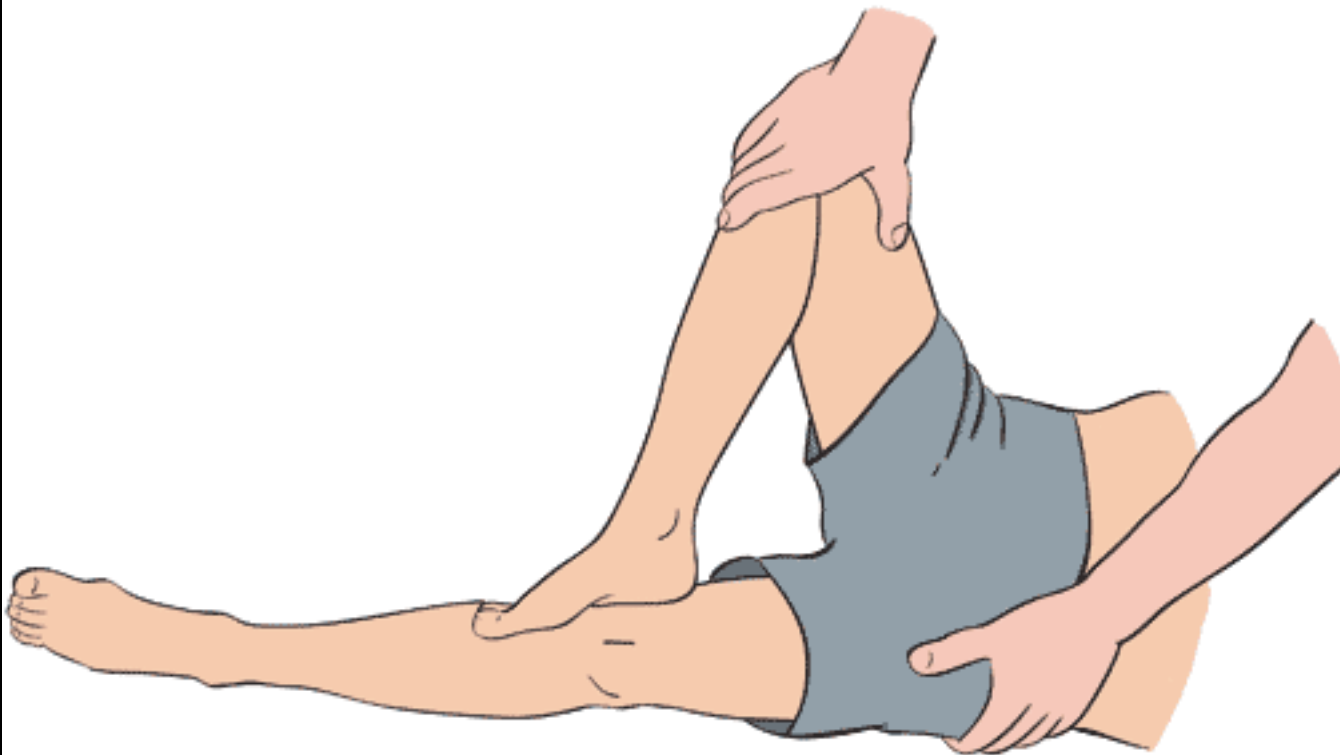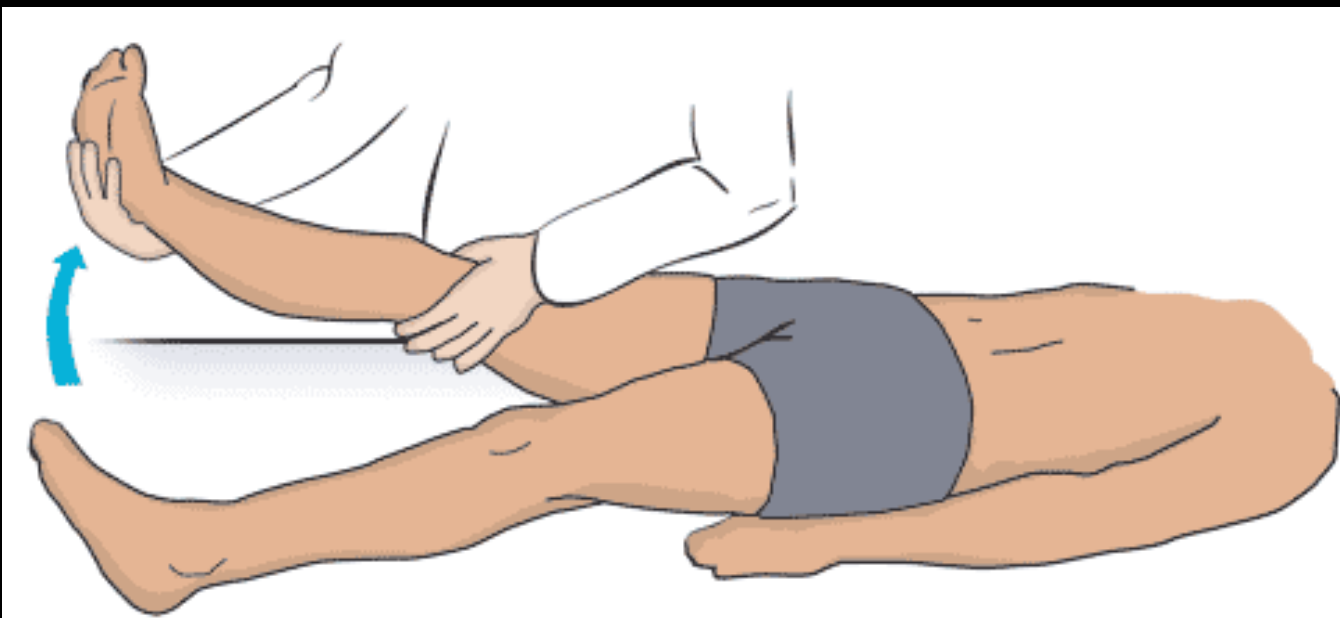
Andre årsager til UR:
Smerter, morfika, BPH

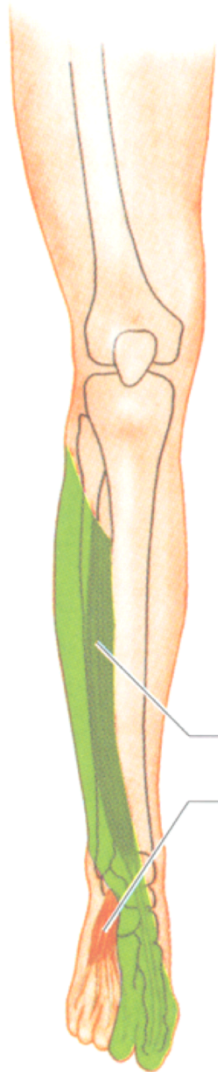
Har pt. klinisk CES?

Klinisk diagnose	Anamnese		Objektivt	
	Påvirkning	Fravær	Påvirkning	Fravær
Følesansen	Ridebukser		Perianalt	
Blæren	Tissetrang Ufrivillig afgang	Prostatabesvær	Urin- retention	
Analfunktion	Ufrivillig afgang f.eks. luft	Diarre	TONUS Knibekraft Anokutan reflex Anoanal reflex	
Andet	Impotens		Schizas D (svær LSS)	Cancer
Begge ben	Smerter evt. lammelser		Achilles reflexer Pareser	1. neurons tegn Smerter

**12. Er der lumbalt
rodtryk?**





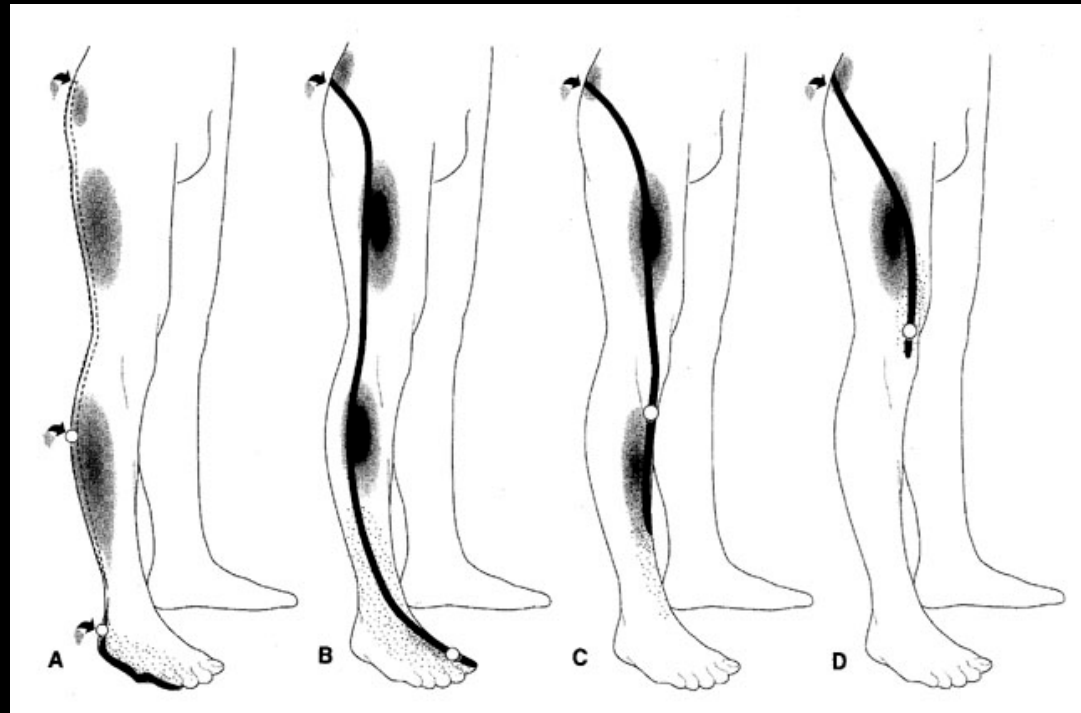

L5

(Dermatome: green; gluteus medius m. not shown)

Extensor hallucis longus m.

Extensor digitorum brevis m.

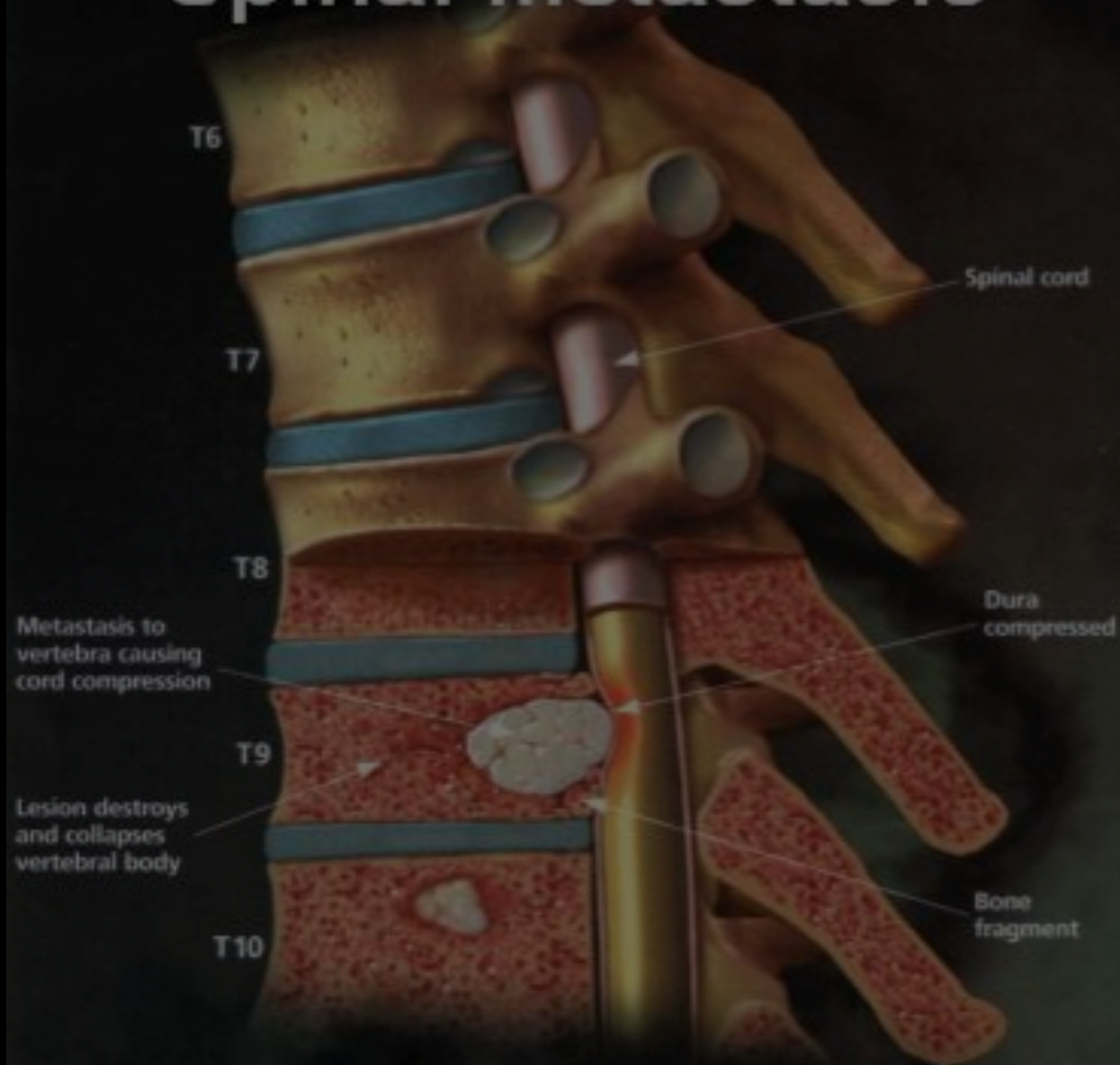


**13. Hvilke tumorer
metastaserer i
columna?**

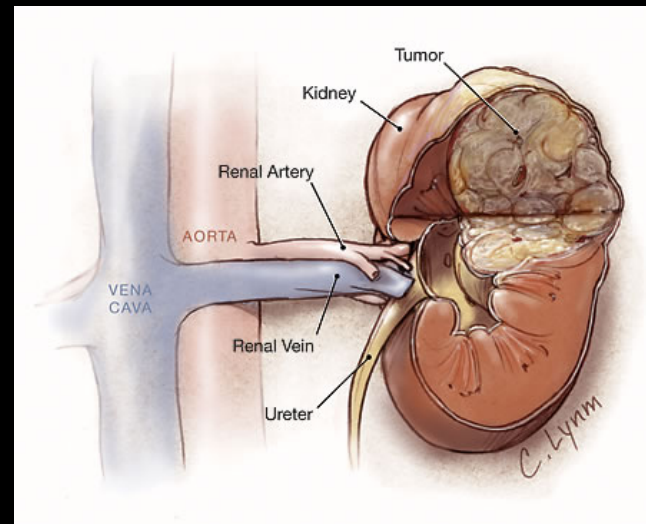
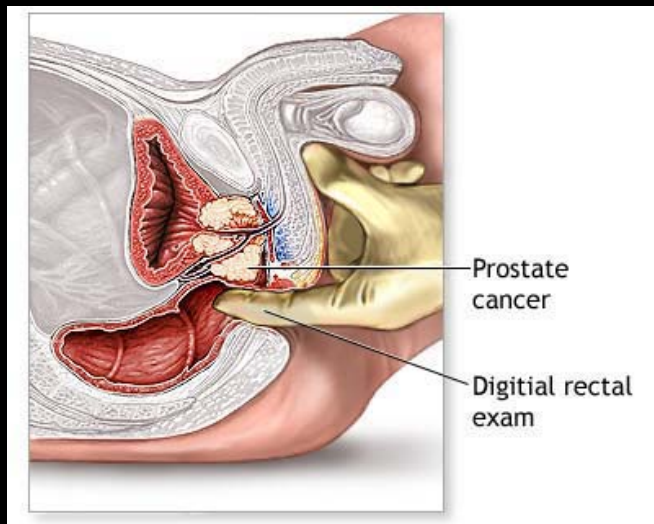
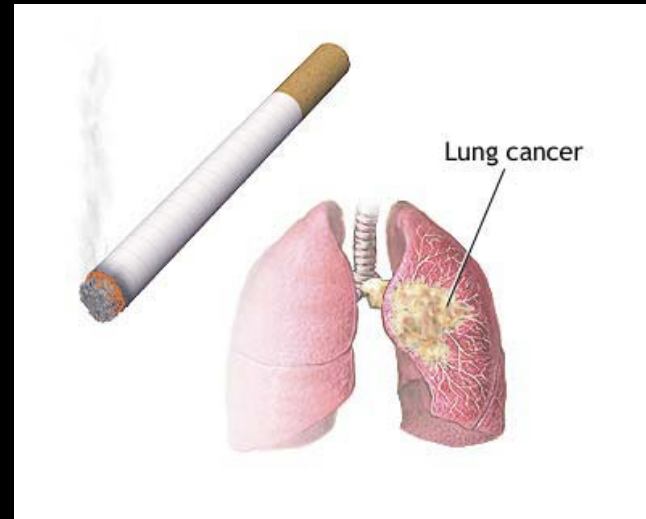
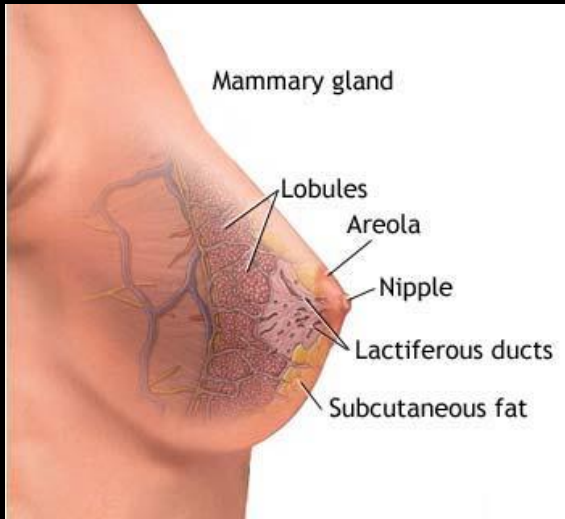
70%
sikker
thorakalt

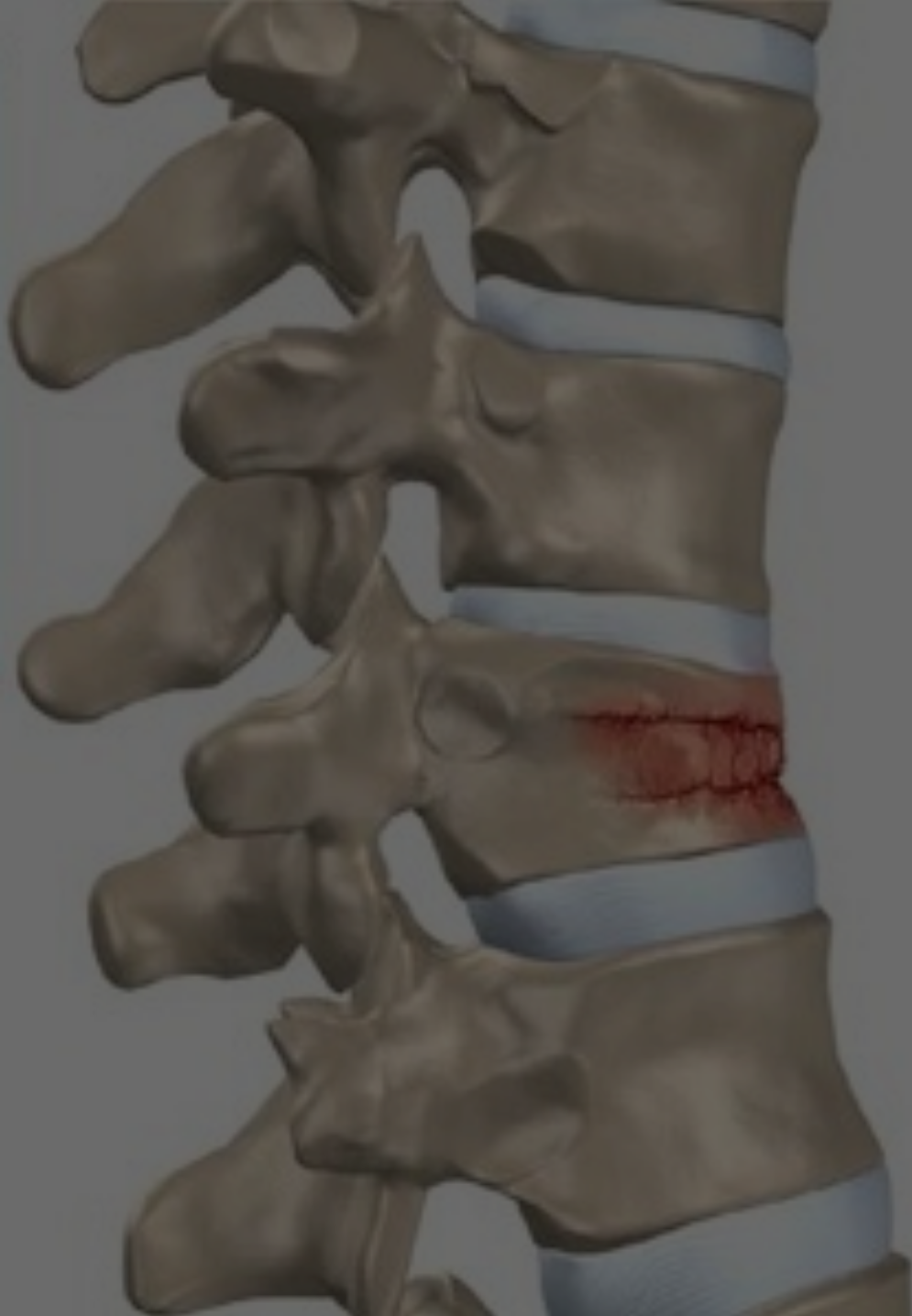85% svt.
corpus
vertebra

Prediction Model Spinal Metastasis



Primær tumor





14.
Hvem
udvikler
columna
fraktur?

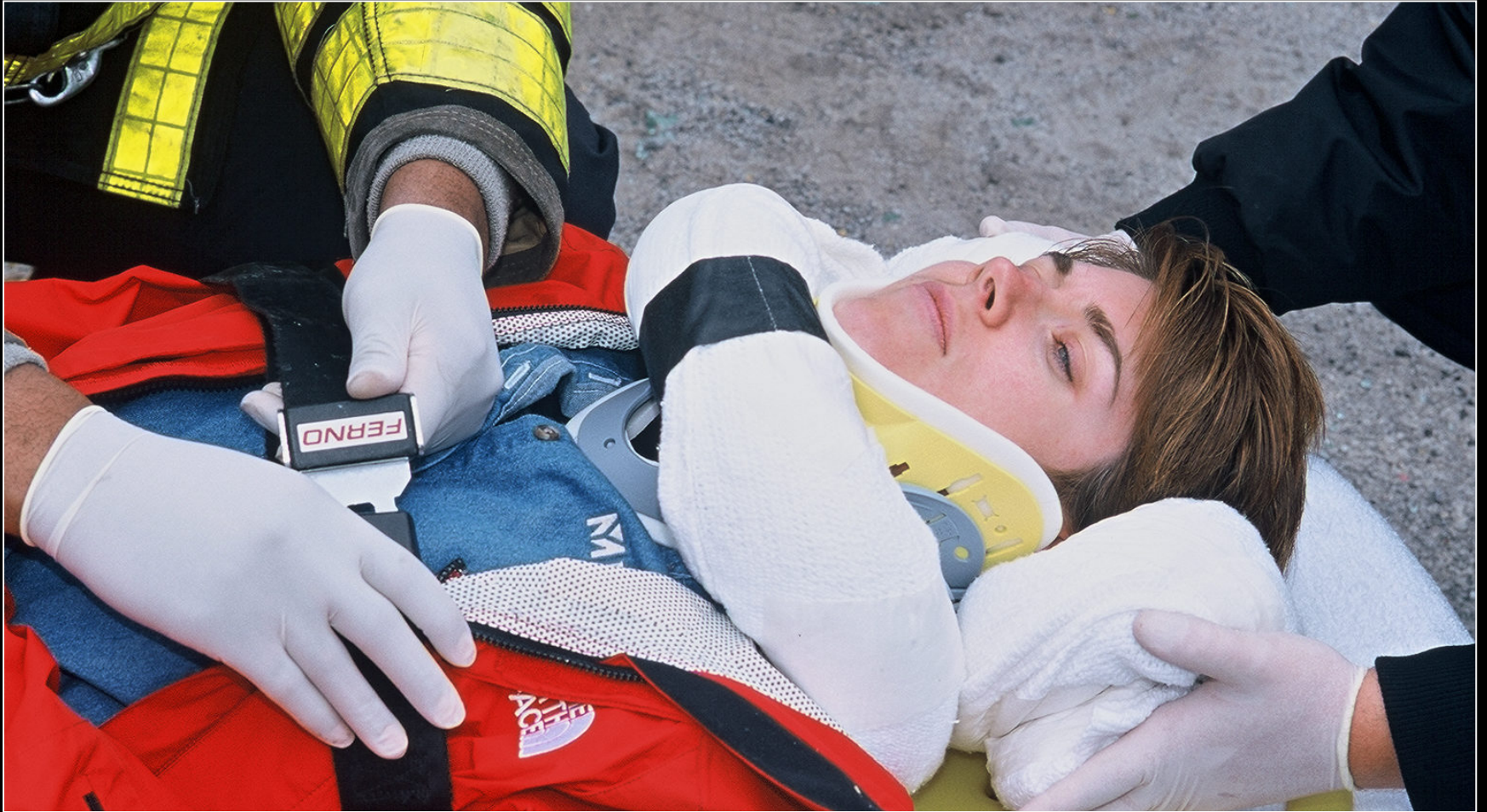
Epidemiologi



- 80 % < 40 år
- Mænd : Kvinder = 3:1
- 50% : Trafikulykker
- 40% : Faldulykker
- 10% : Andet
- 500 / mill / år
- Medullær læsion: 60-70 årligt i DK

**15. Initial behandling
ved columnafraktur?**

Præhospital immobilisation



Undersøgelse efter traumeprotokol

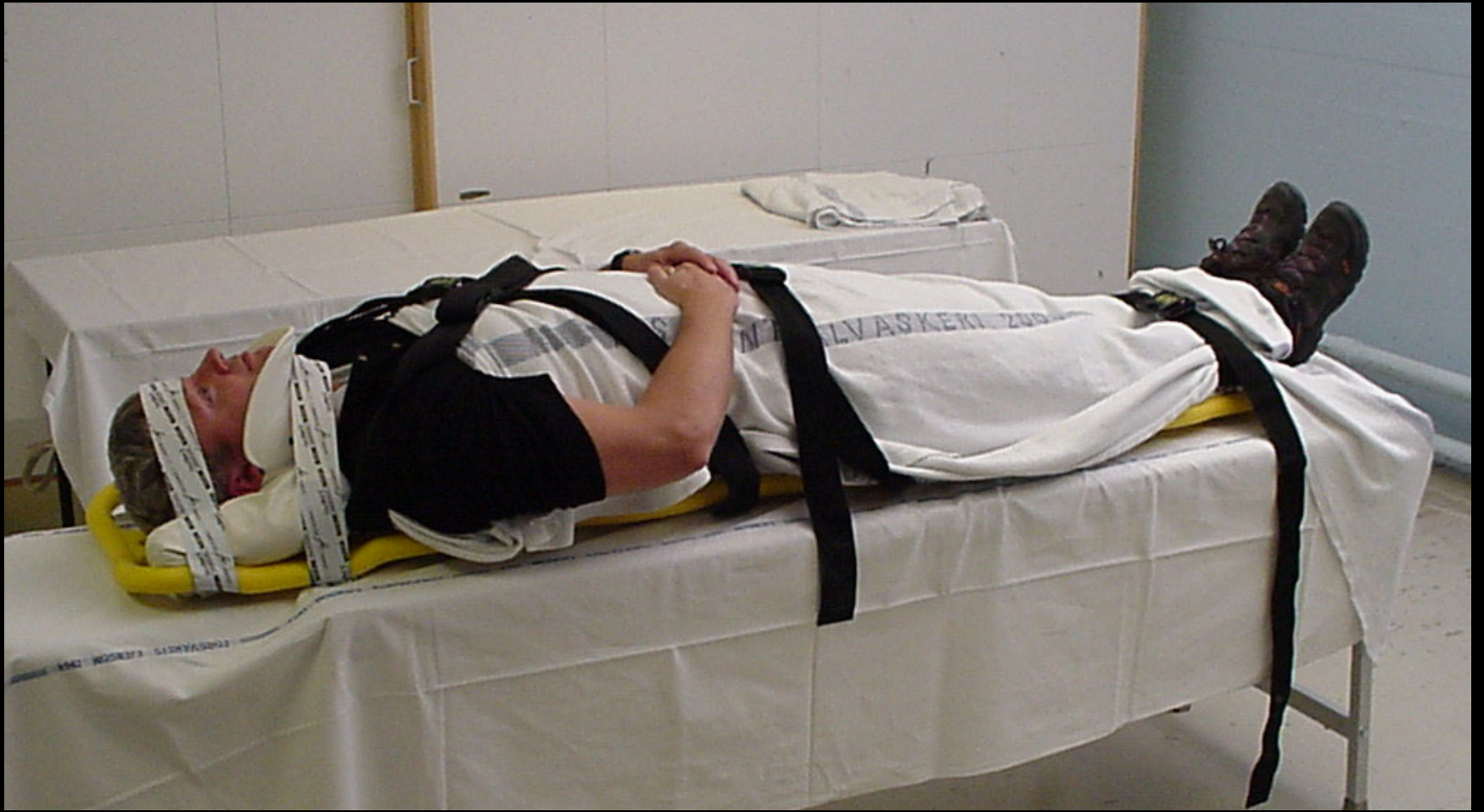ATLS-princippet

- **A-B-C-D-E**: frie luftveje, MAP>75, GCS>7
- Stabilisere col. cerv. med stiv halskrave
- (D: Hurtig klinisk/neurologisk undersøgelse)
- Billeddiagnostik: røntgen (thorax, bækken, col. cervicalis), UL-abdomen, CT, MT
- Klinisk undersøgelse (husk rectal eksploration)
- GCS<8 intub., ICP<20, CPP>60, O₂>12, CO₂ 4,5

Generelt

- Fraktur af columna skal altid mistænkes ved højenergitraumer
- Bevidstløse pt. skal altid mistænkes for evt. fraktur/medullær skade indtil det er afkræftet
- Columnaskade med medullær påvirkning kræver akut behandling for at begrænse skadevirkningerne. Den primære skade forværres af hypoxi og lavt perfusionstryk
- Columna lejres stabilt. Undlad forsøg på reposition. Tænk på risiko for tryksår ved lejring og bandagering.

**16. Hvornår kan
halskraven
seponeres?**



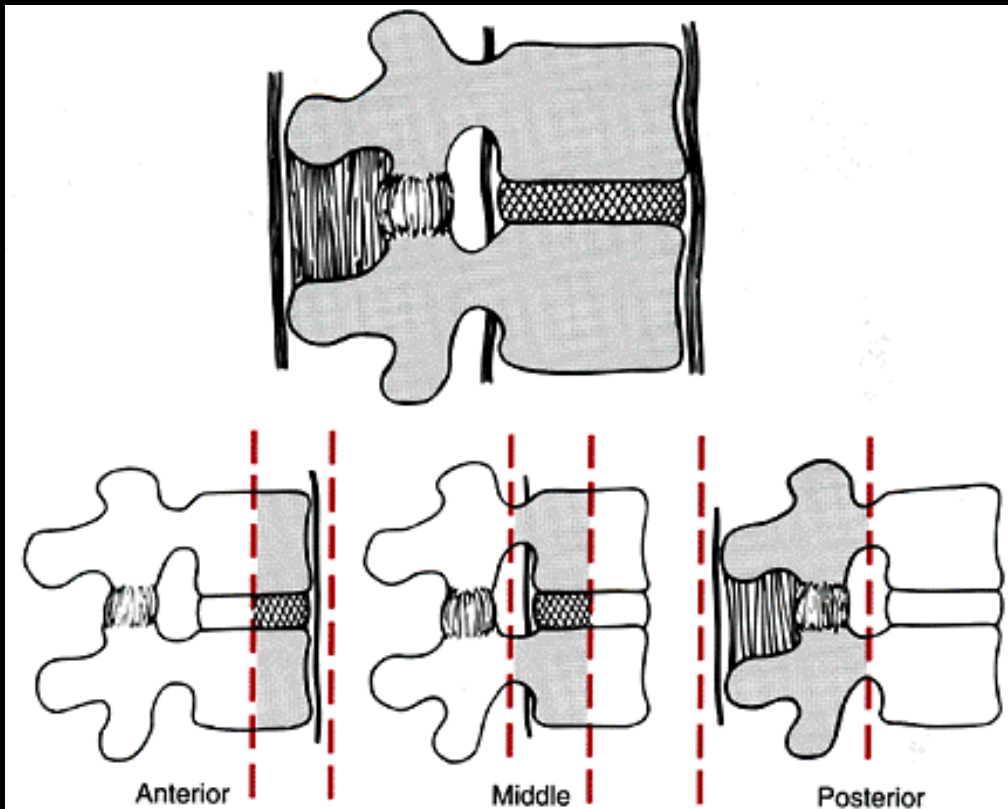
HUSK!

- Røntgen af columna cervicalis ved svært hovedtraume - 1:20 har fraktur
- Evt. funktionsoptagelse
- Medulla slutter ved L1

**17. Hvornår er
frakturen ustabil?**

Spinal stabilitet

Evnen til at opretholde relationerne mellem de enkelte hvirvler på en sådan måde at der ikke på baggrund af fysiologiske belastninger sker statiske eller progredierende strukturelle ændringer hvorved der sker en skade på **nervevævet**, tilkommer betydende **fejlstilling** eller tilkommer **smerter**

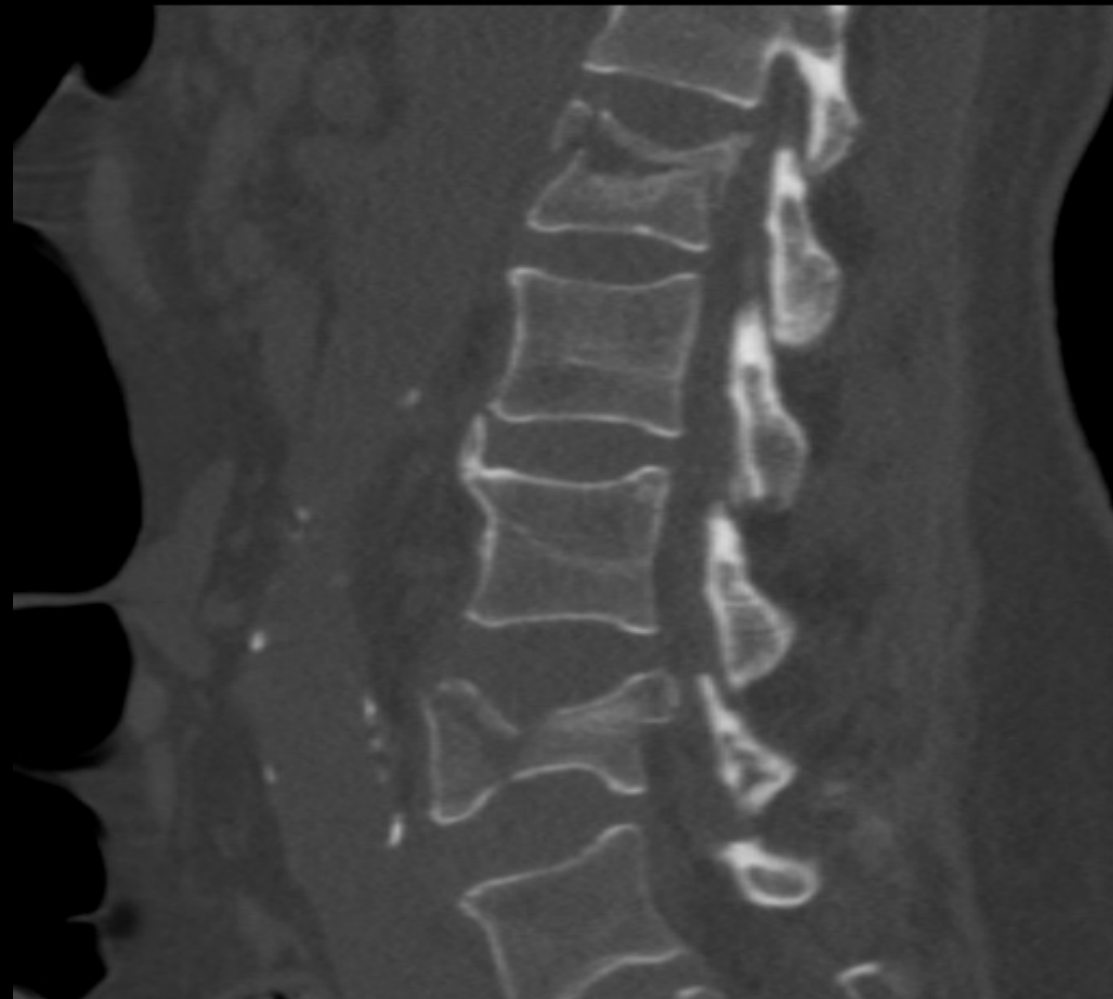
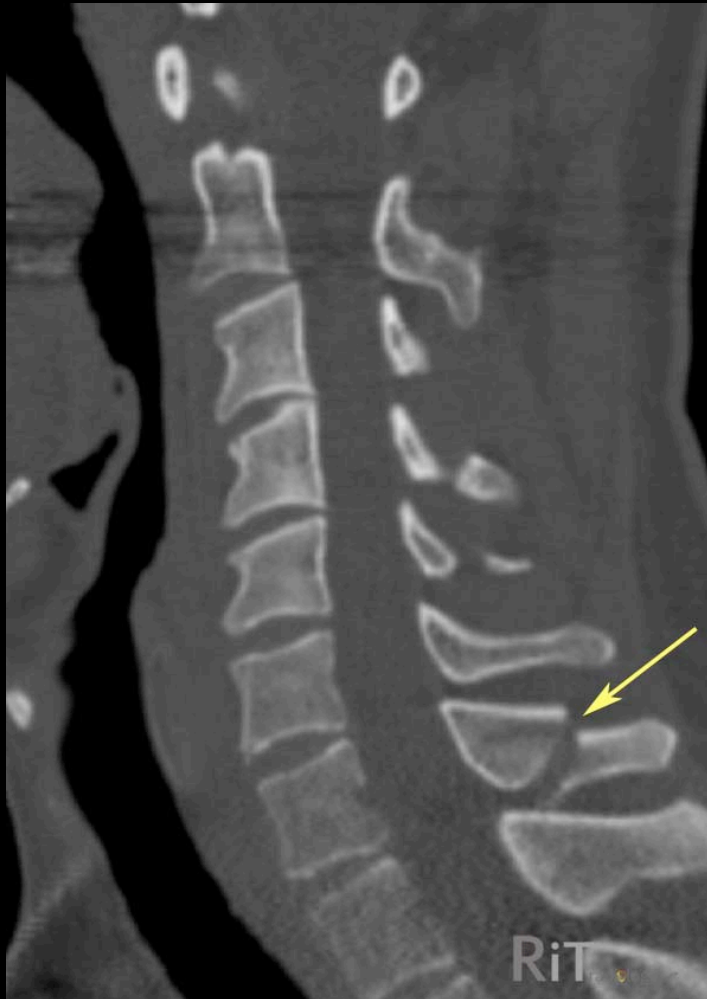

Behandling afhænger af:

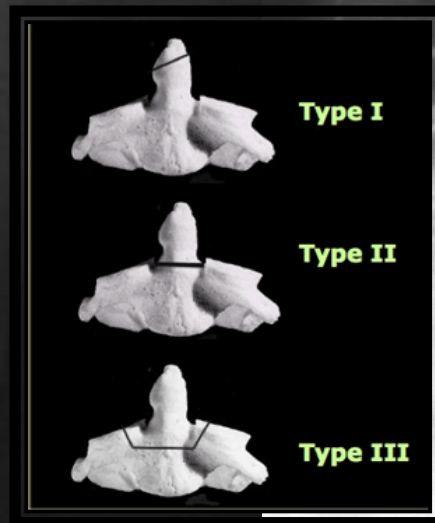
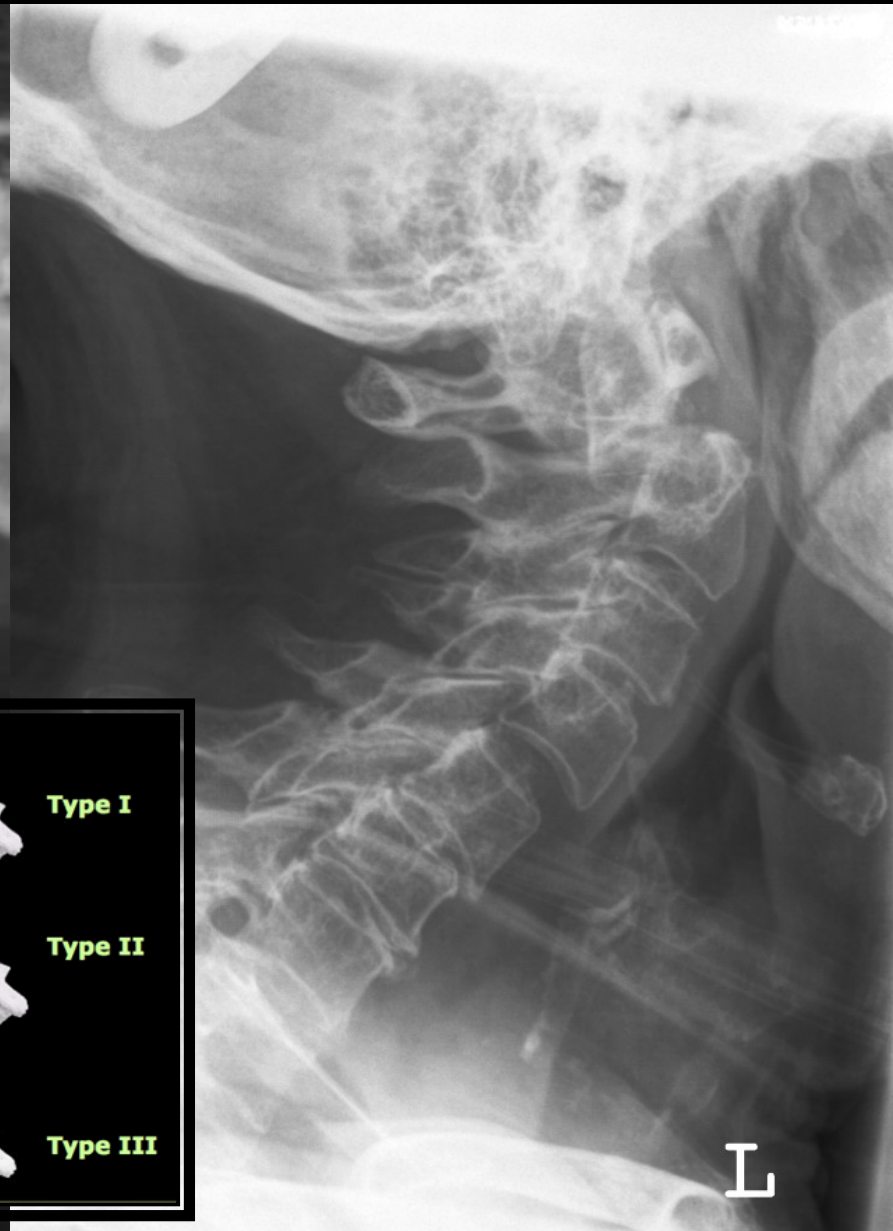
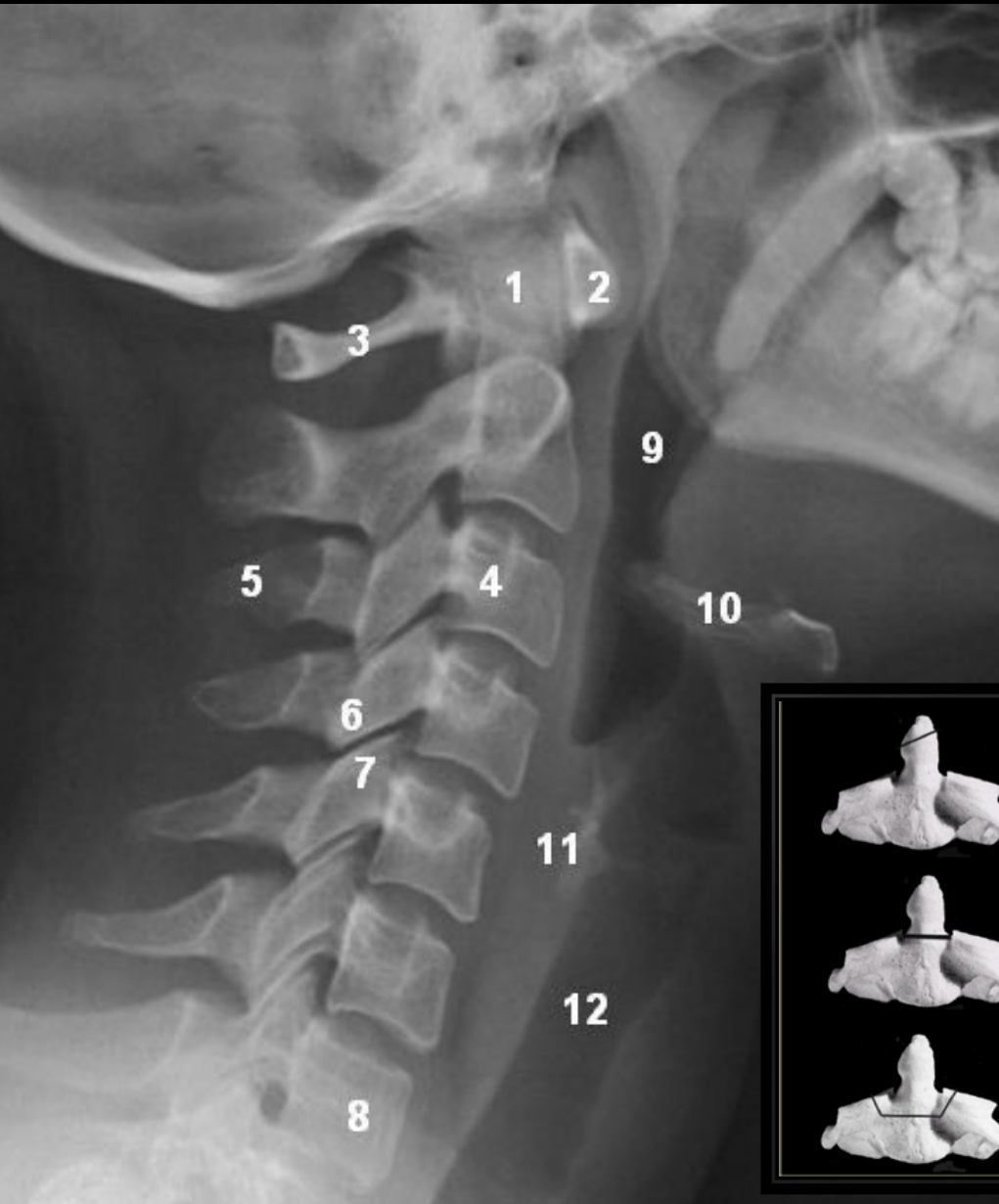
- Ustabil fraktur?
- Operation?
- Pt's almentilstand?
- Kooperation?

**18. Radiologisk
udredning ved
columnafraktur?**

CT-skanning

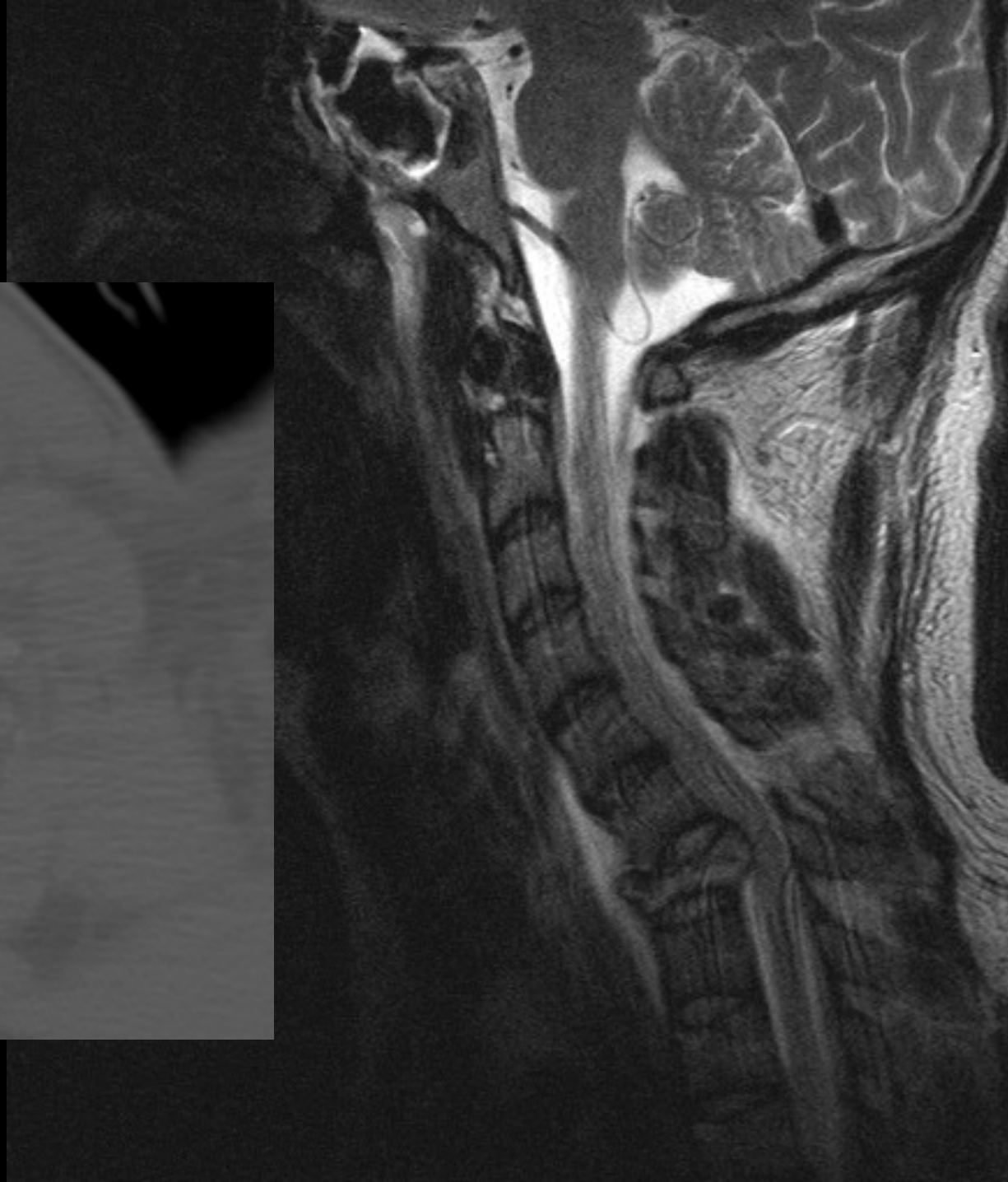
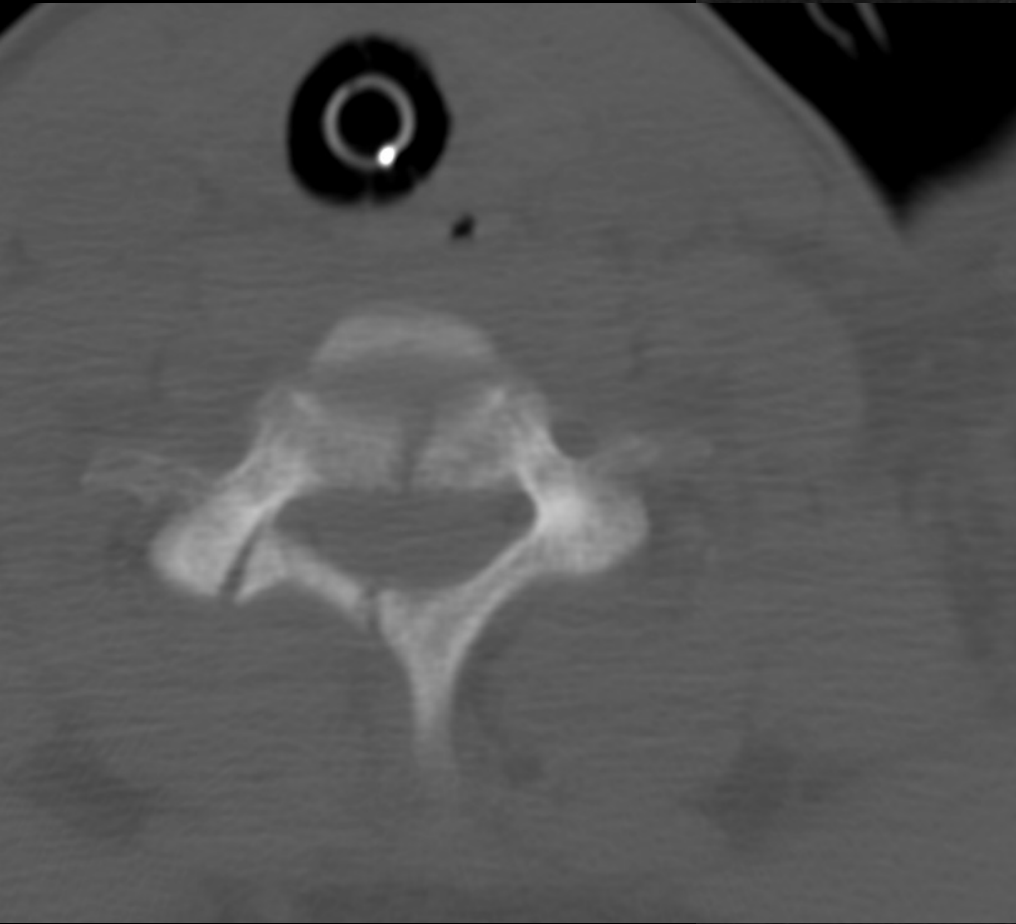


Dens-fraktur



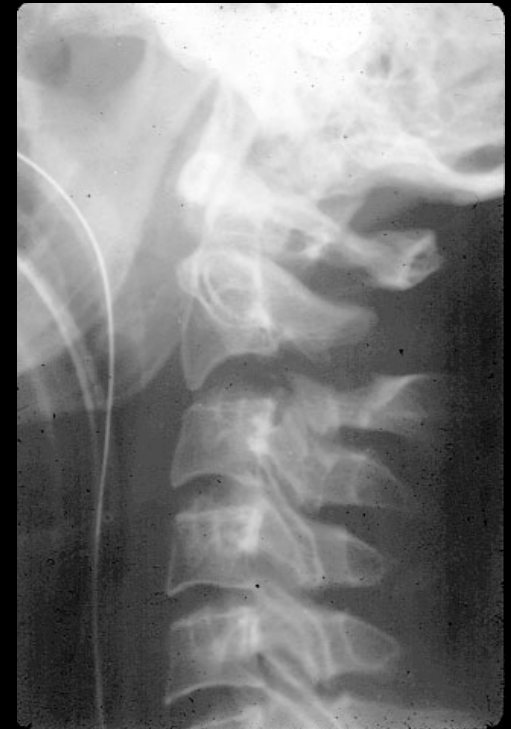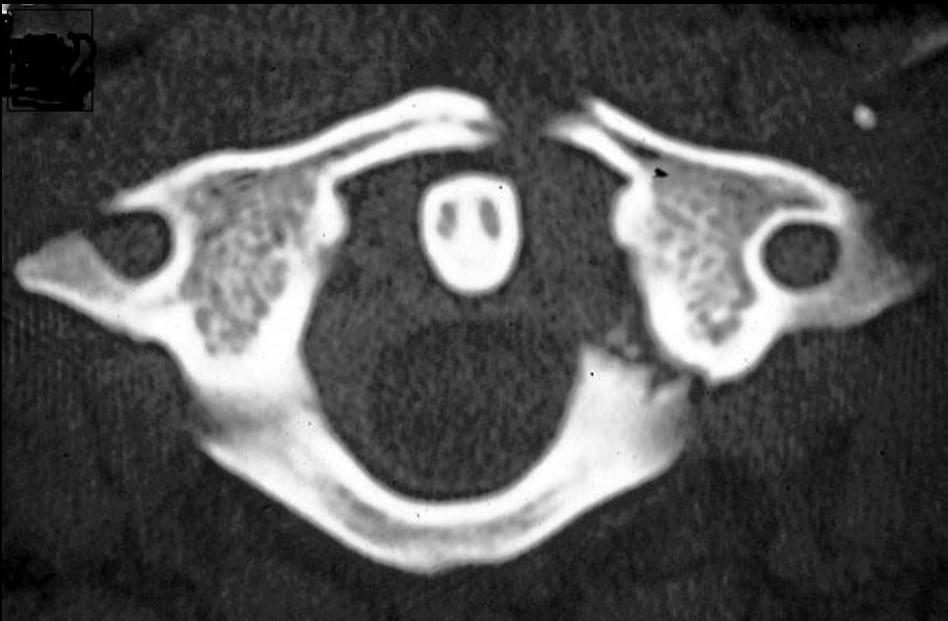C1/C2 instabilitet

A lateral X-ray of the cervical spine. The image shows the bony structures of the neck, including the skull base, the axis (C2), and the rest of the cervical vertebrae. A black line is drawn along the anterior surface of the C1 and C2 vertebral bodies to highlight the instability. The line shows a significant step-off or discontinuity at the C1/C2 level, indicating a fracture or severe ligamentous injury. The rest of the spine appears relatively normal.



Klassifikation af cervikale frakturer

- Occipito-cervikale samt dislokationer
- Øvre (C1-C2): Jefferson fraktur (Atlas), Dens/
Hangmann (C2)
- Nedre (C3-C7): afh. af traumemekanismen

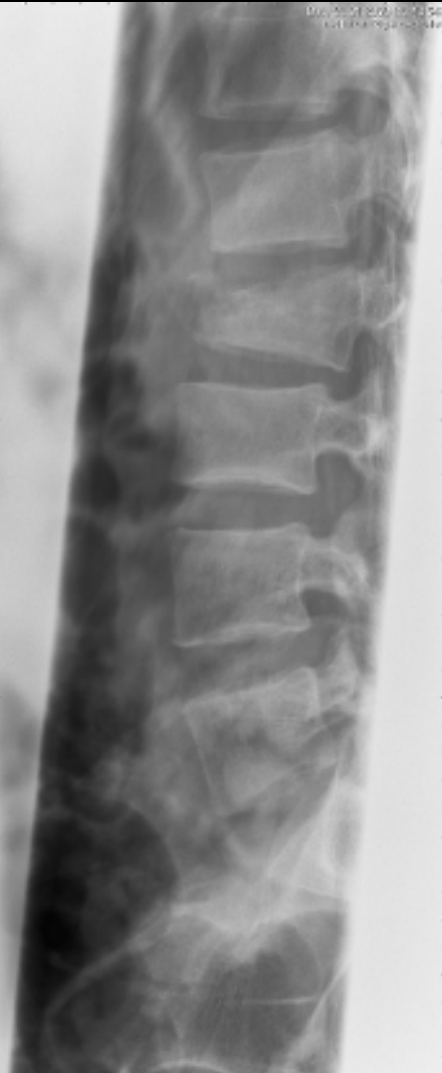

19.

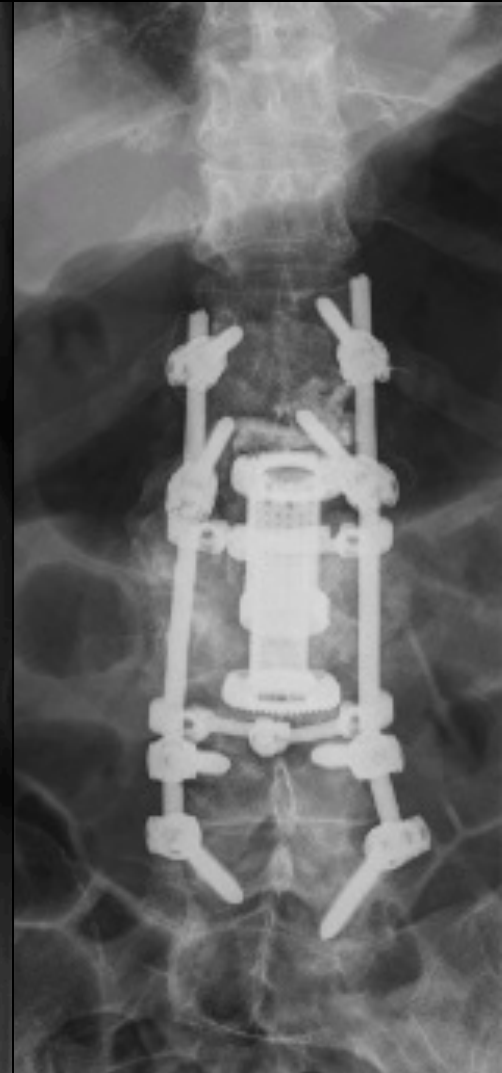
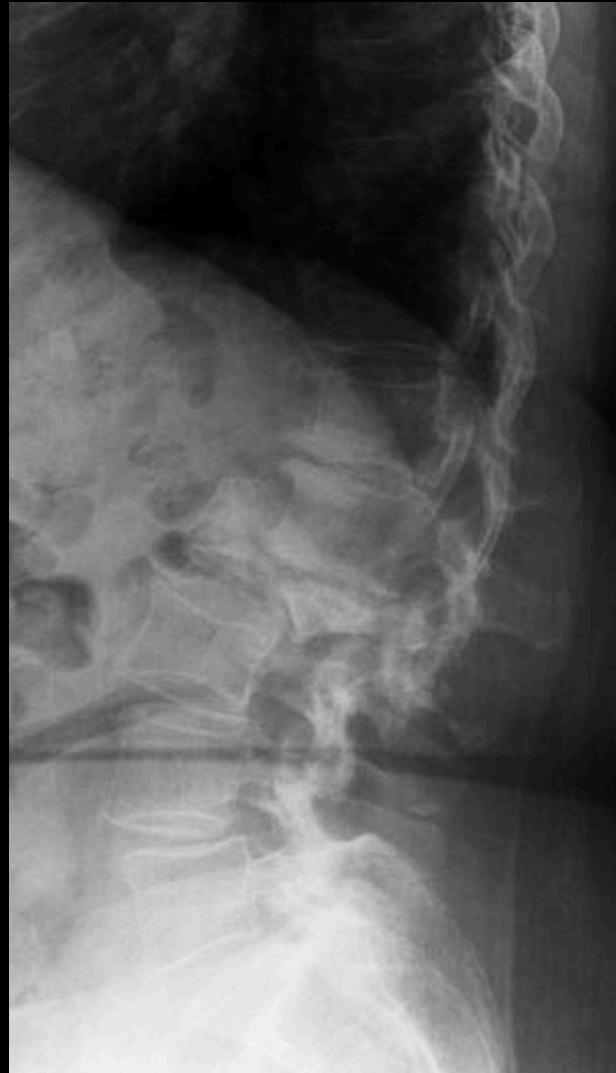Frakturbehandlung?

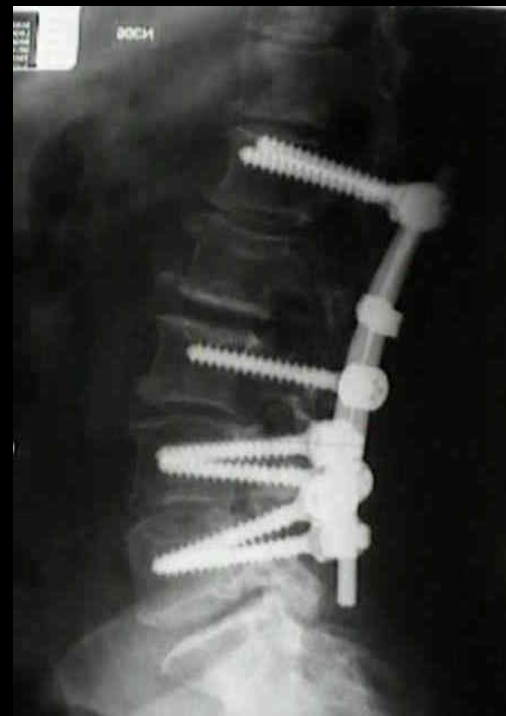
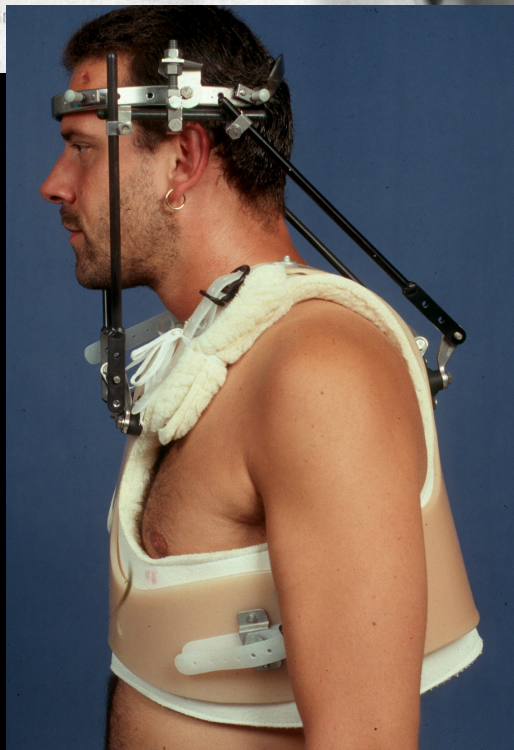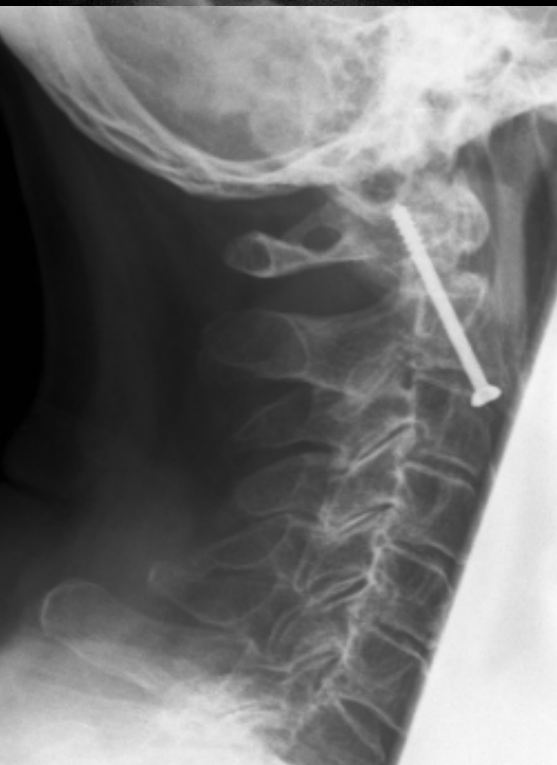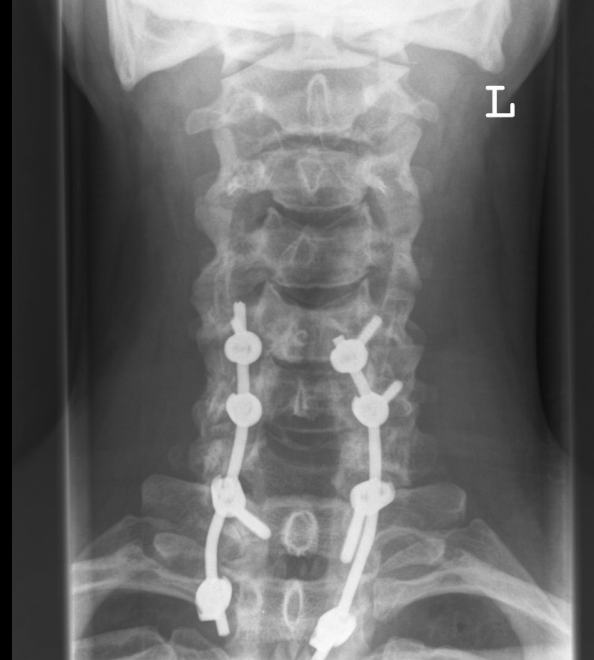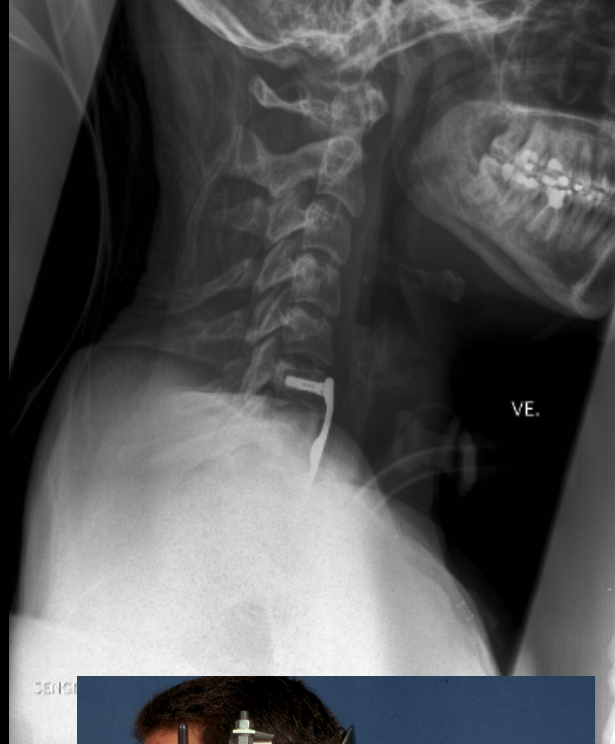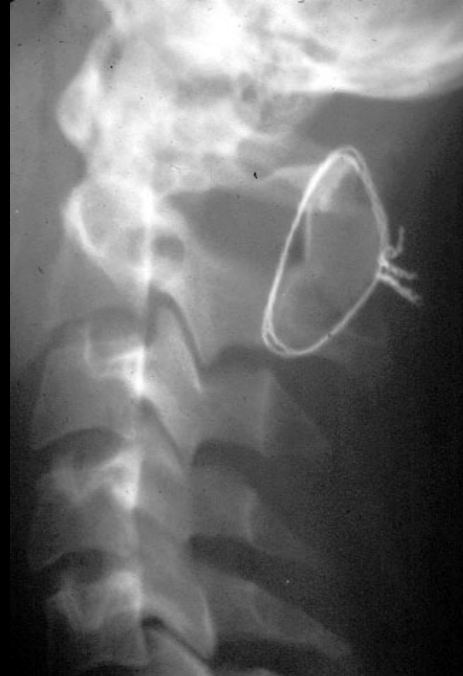Behandling

Konservativ behandling gennem immobilisation med stiv halskrave, Halovest eller korset. Evt. stræk og sengeleje.

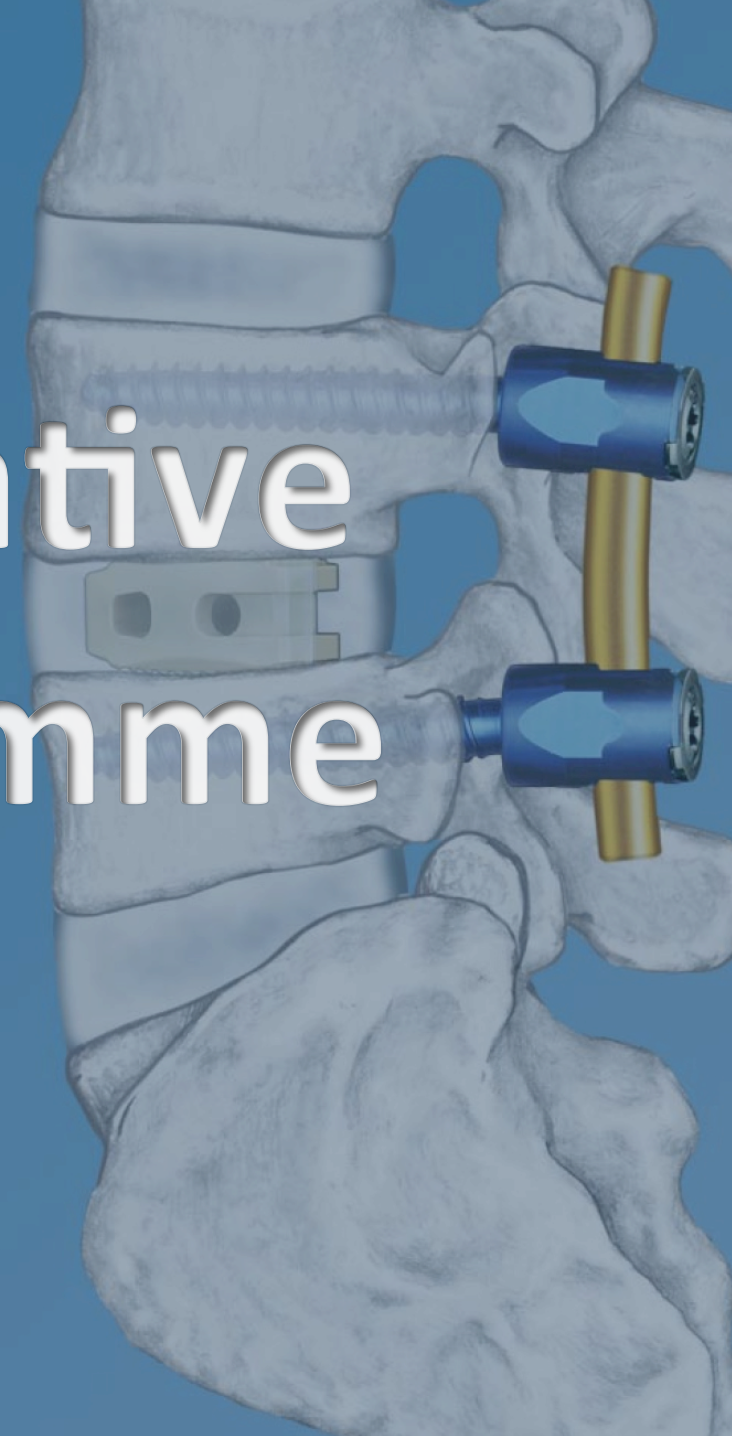


L2-fraktur



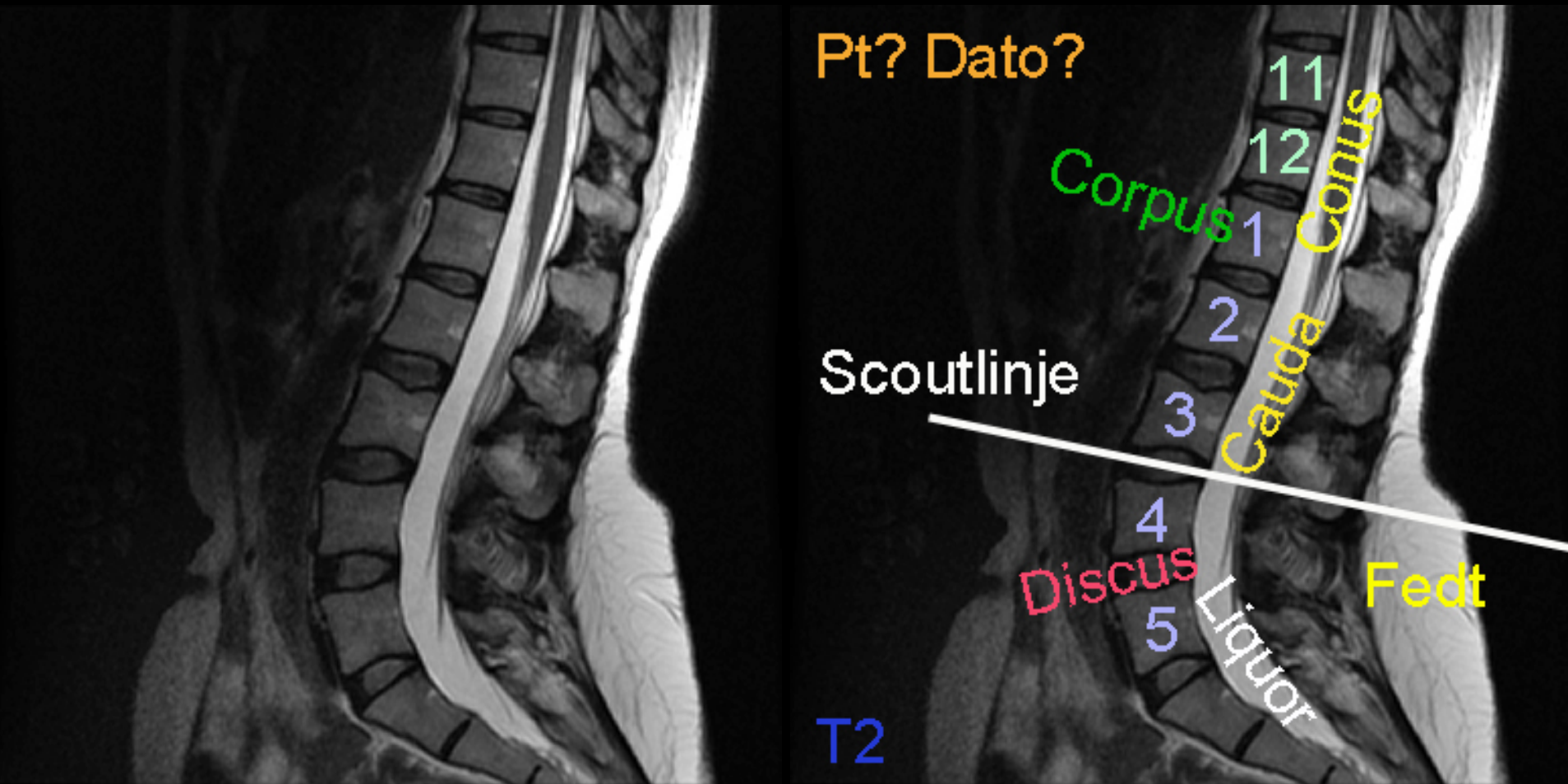


Degenerative rygsygdomme

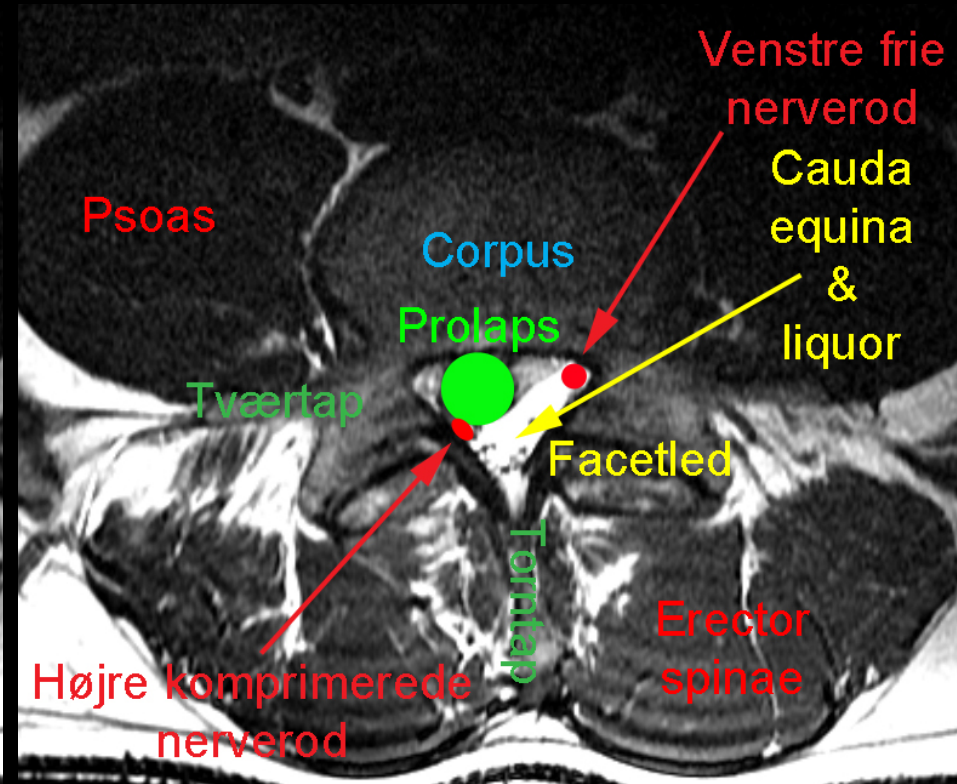
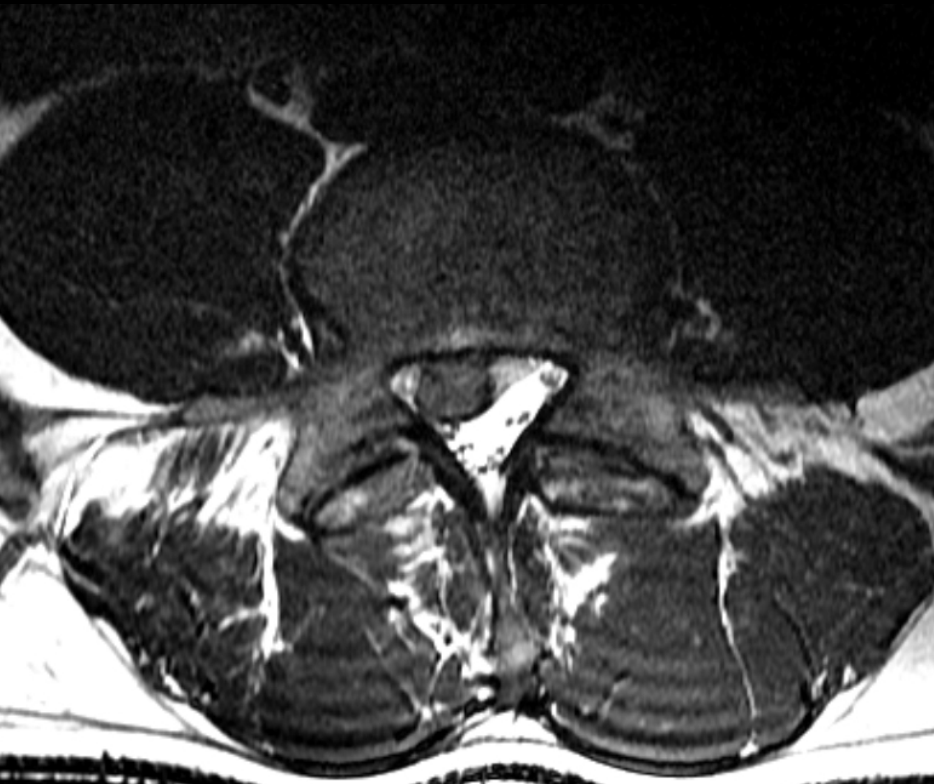

**20. Hvad viser en
MR-skanning?**

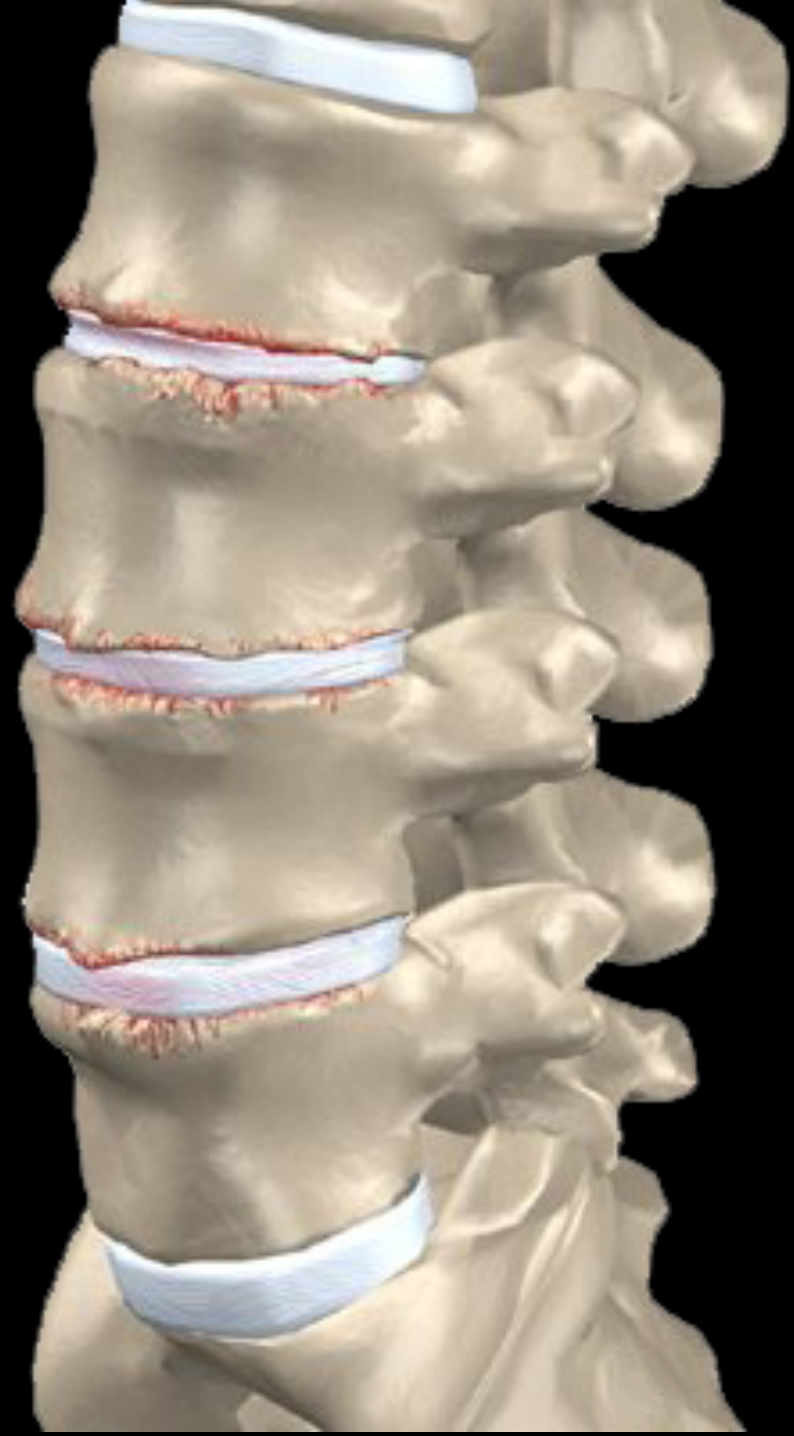MR-skanning (Sag T2)

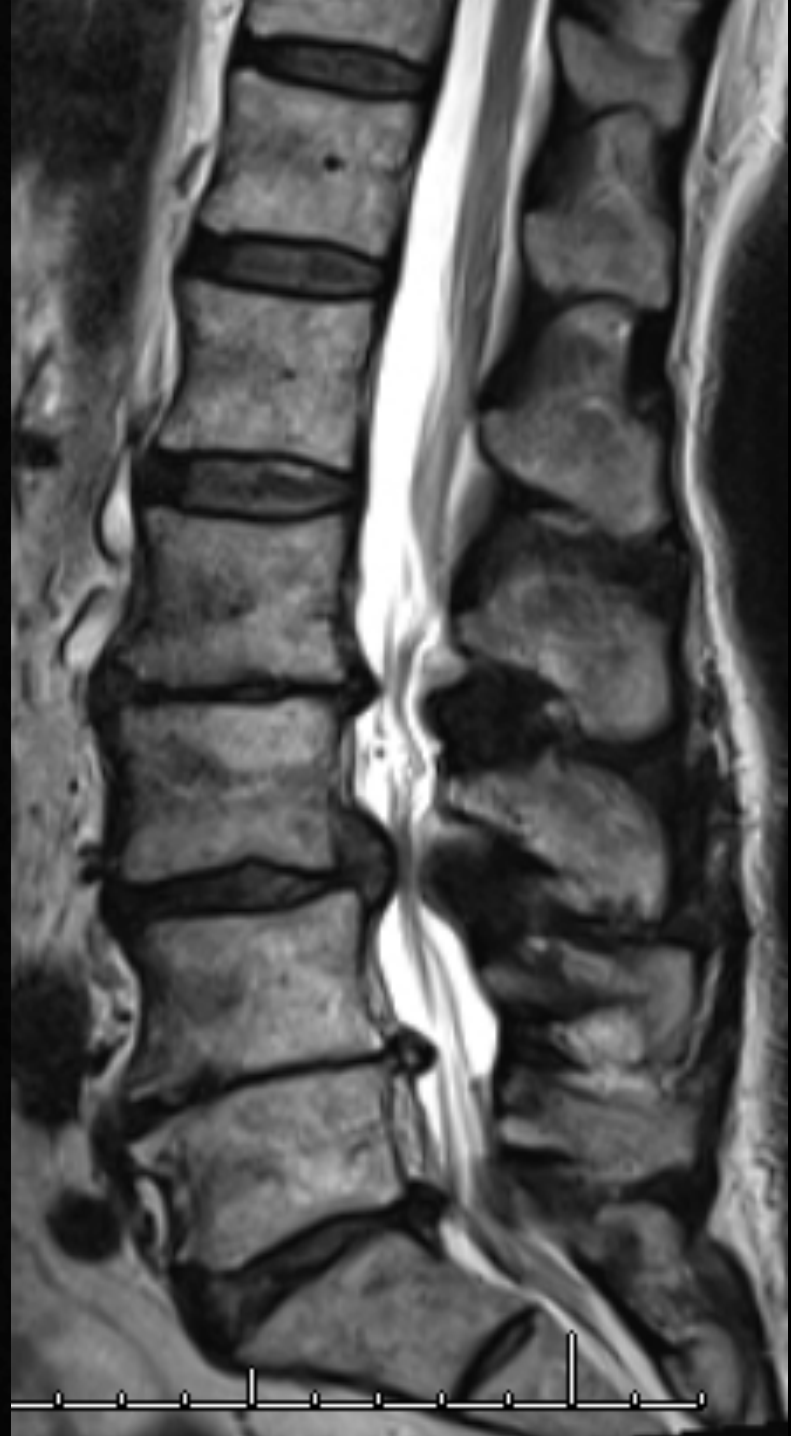
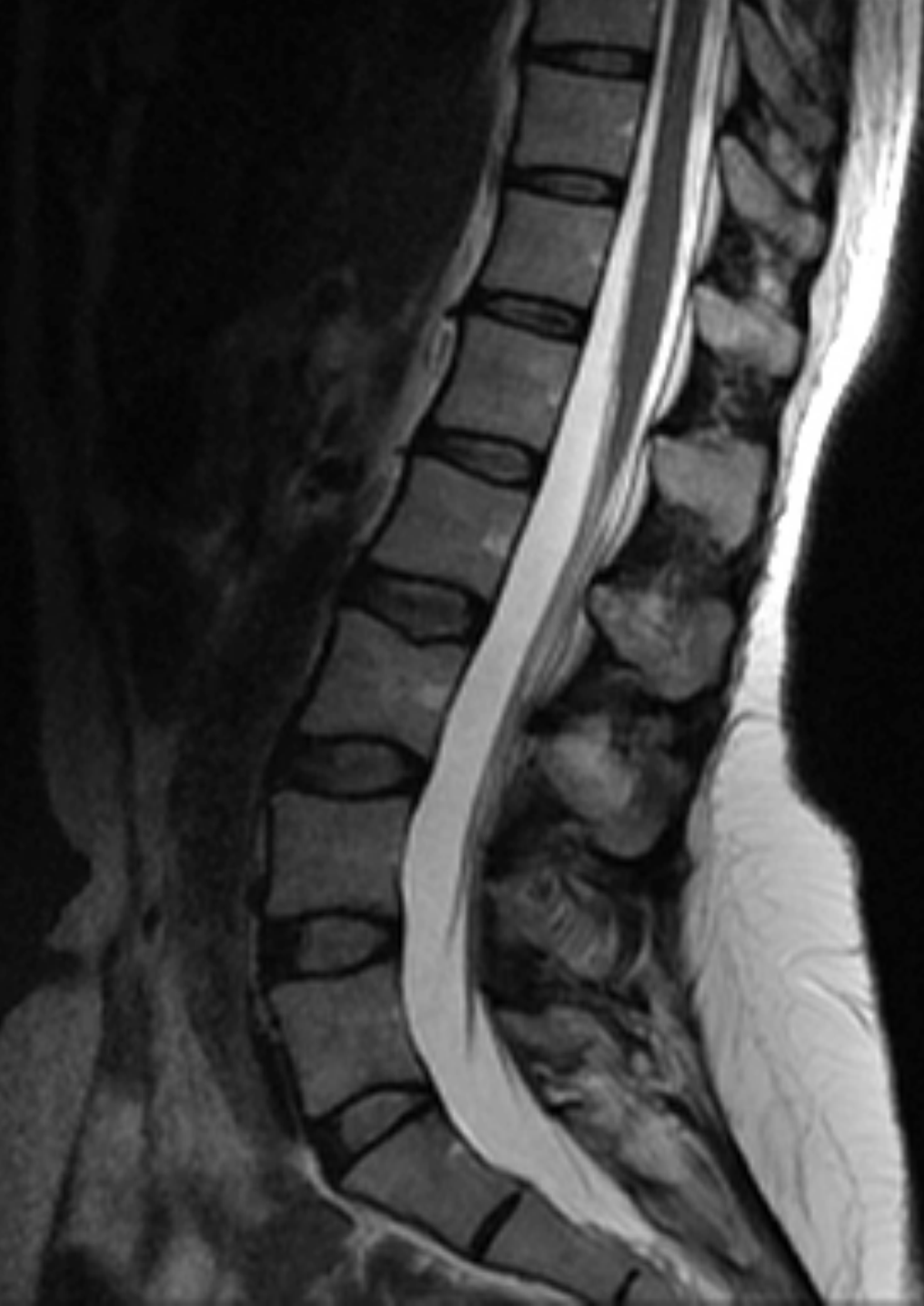
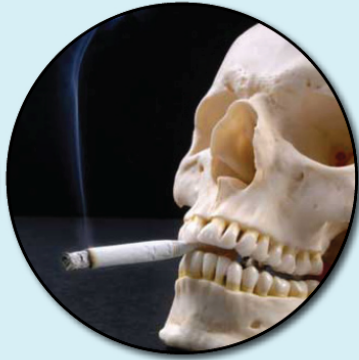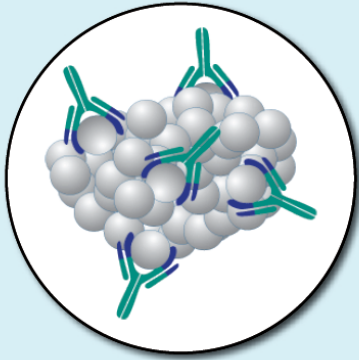
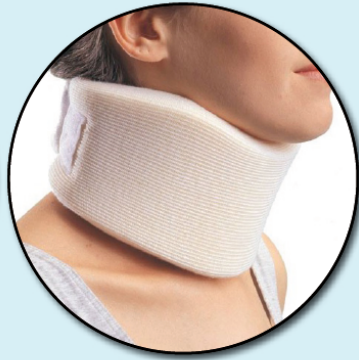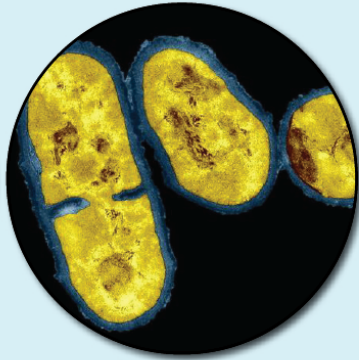
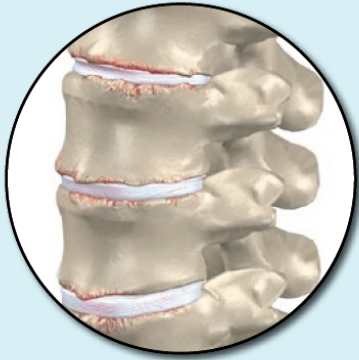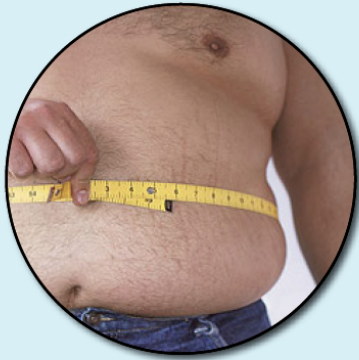MR-skanning (Hor T2)



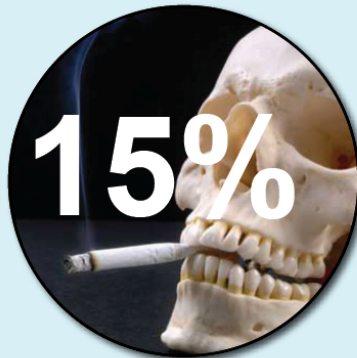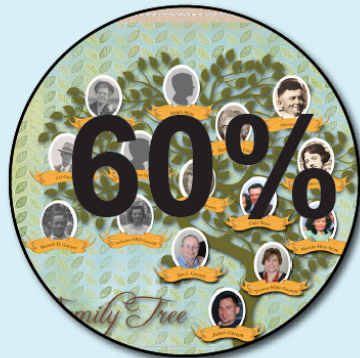
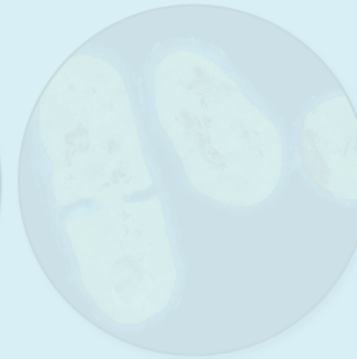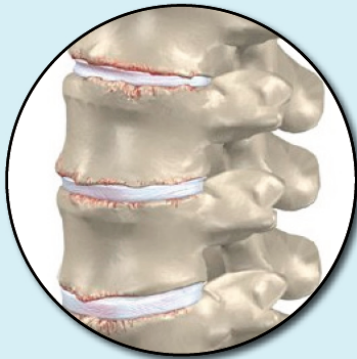
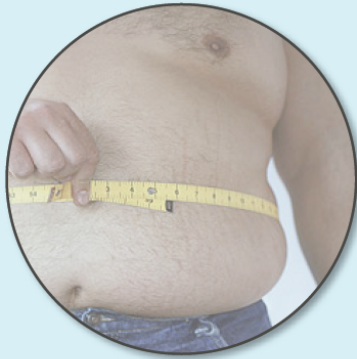21. Hvordan
opstår
”slidgigt” i
ryggen?







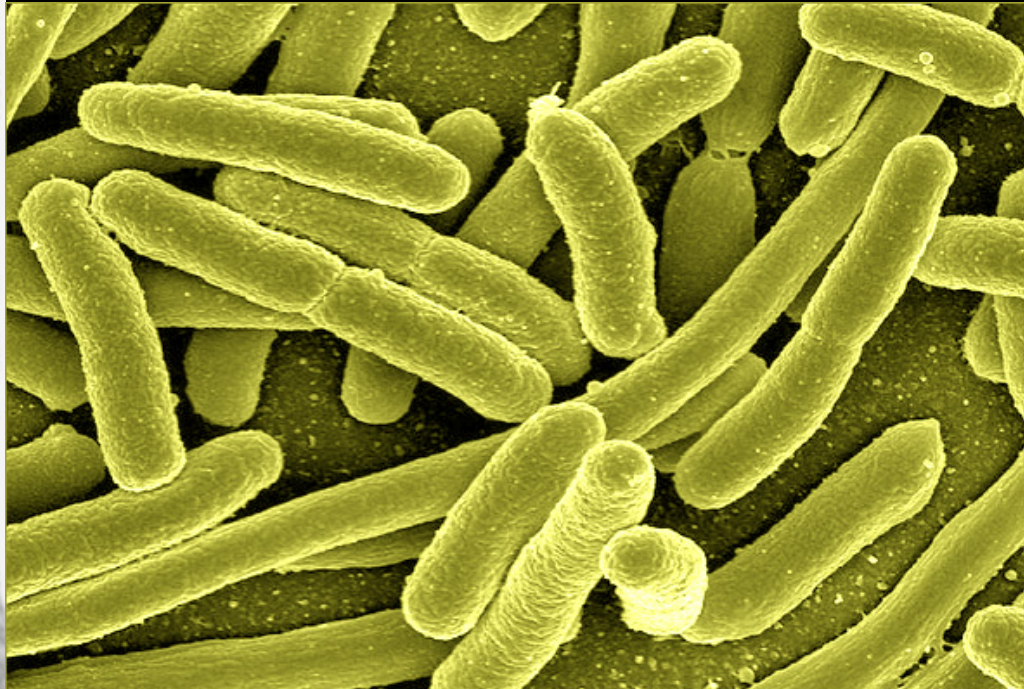
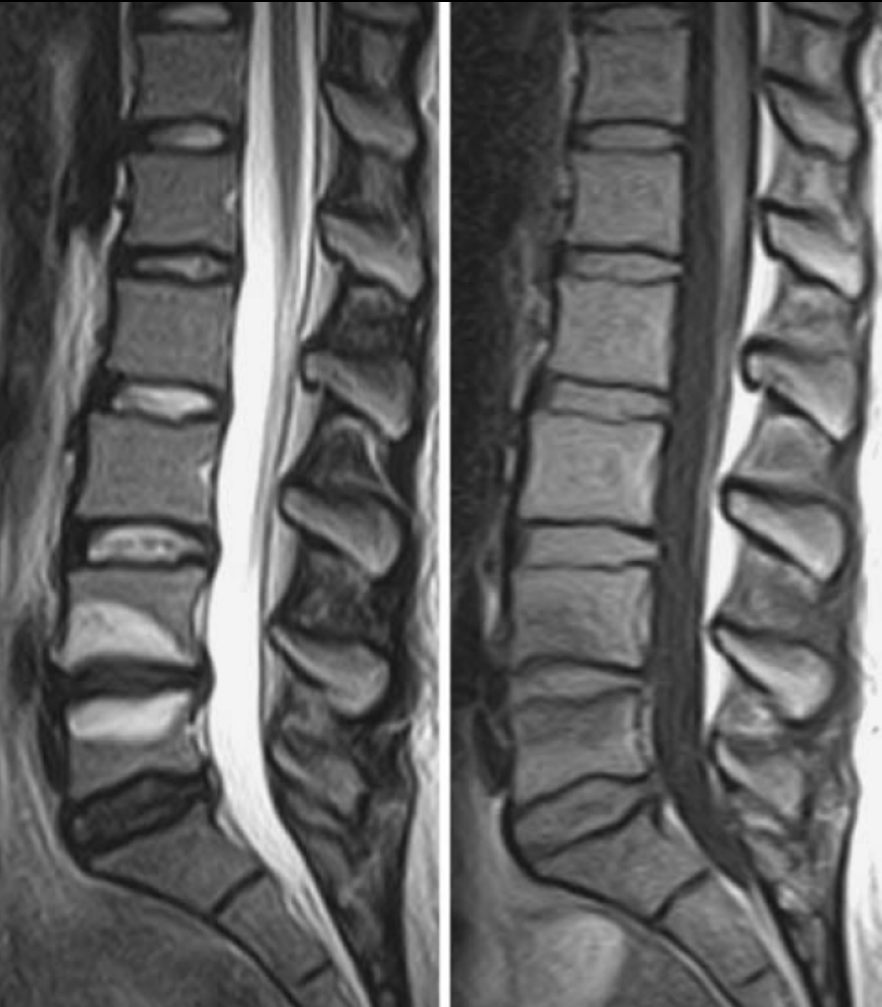Multifaktoriel kumulativ model



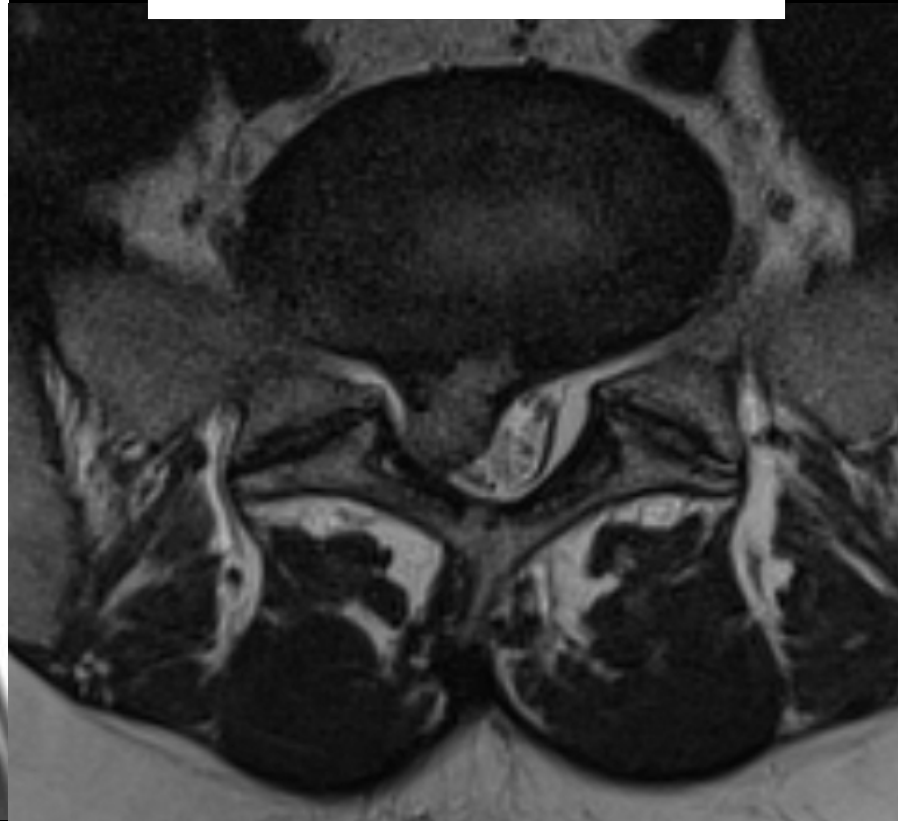
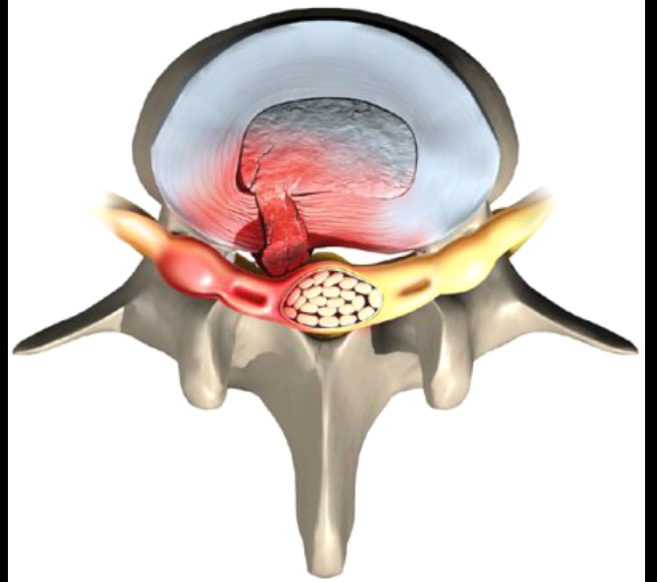
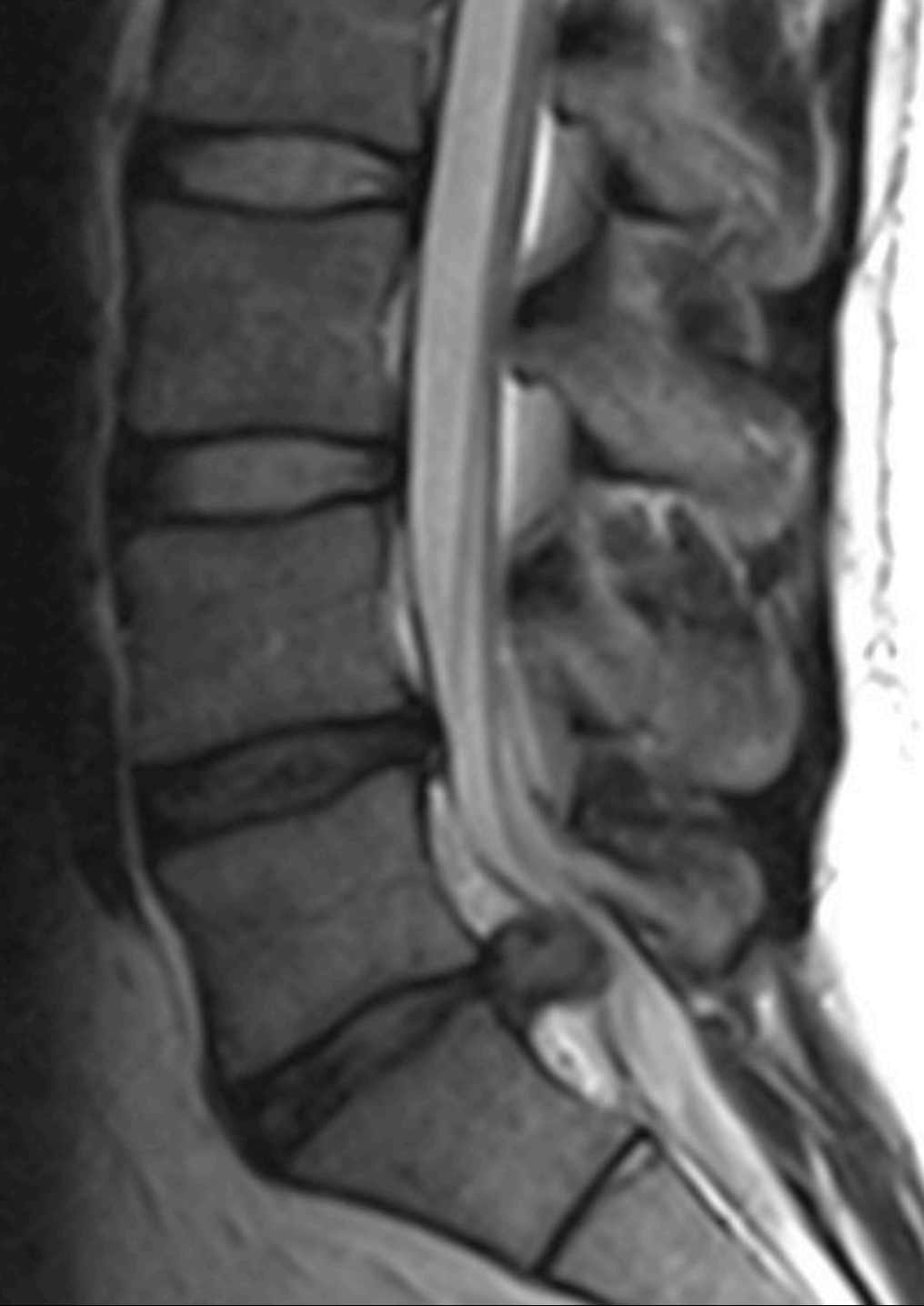Modic type 1 & Bioclavid

- Baggrundsbefolkningen: 6%
- Lændesmerter: 43%
- Førtdispensionister: 70%

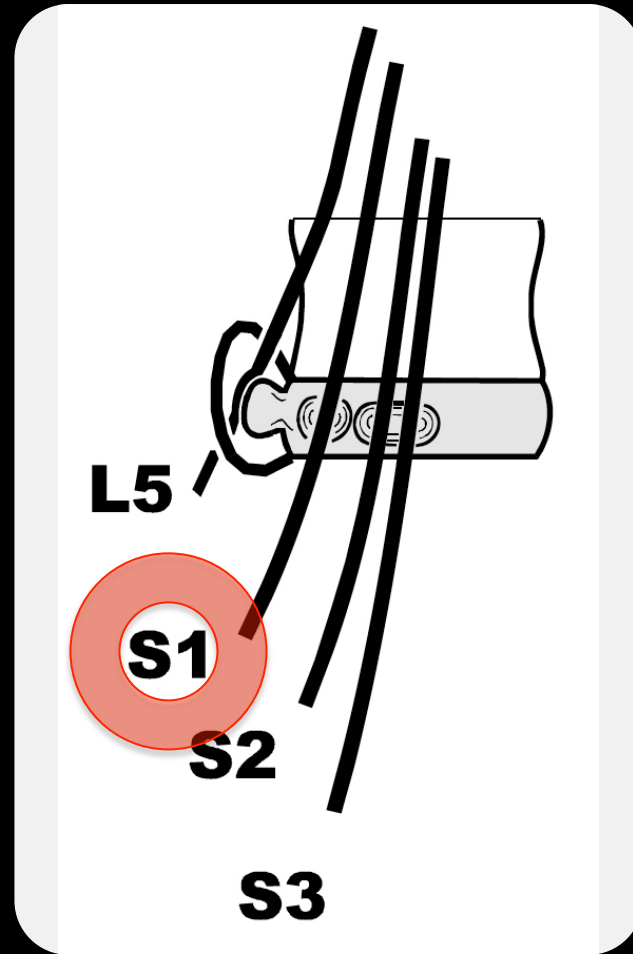
- Propione acnes: propionsyre der "æder" endepladerne
- Bioclavid x 3 i 100 dage
- Modic-klinikker
- Kontaminering?
- Korrekt blinding (bivirkninger)?
- Ren antiinflammatorisk effekt?
- NNT 3-4



**22. Mekanisk eller
kemisk rodpåvirkning?**

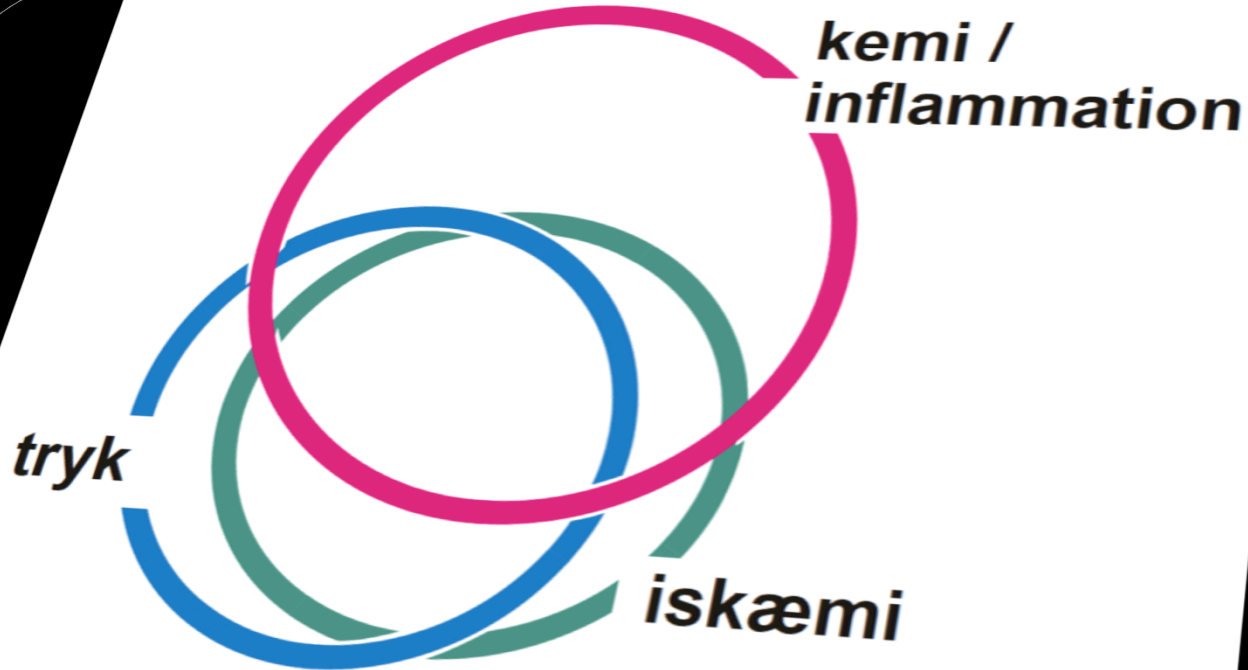


Discusniveau L5/S1



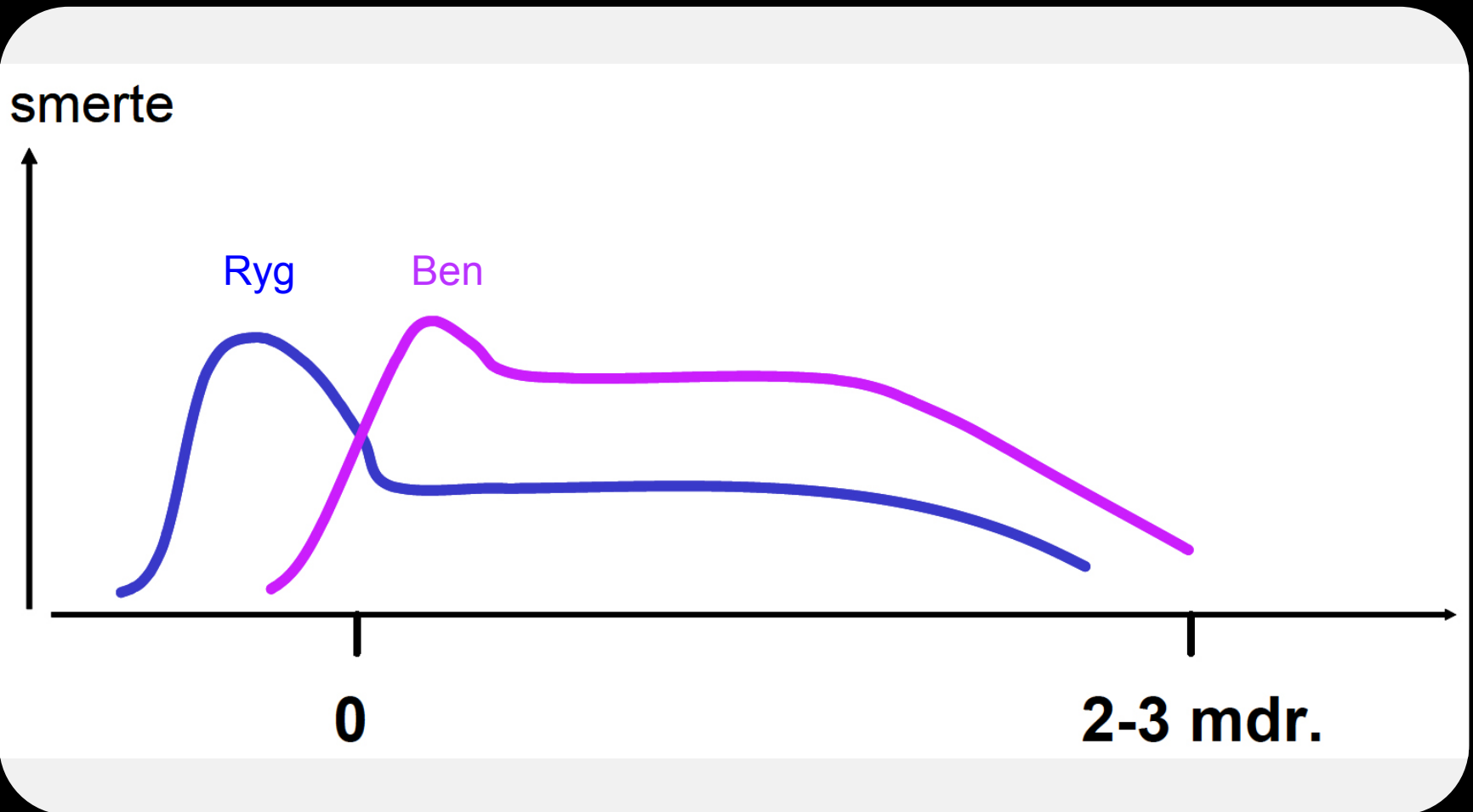
Rodpåvirkning ved discusprolaps

Sensibilisering



**23. Hvad er prognosen
ved LP?**

Naturforløbet ved discusprolaps



0

2-3 mdr.

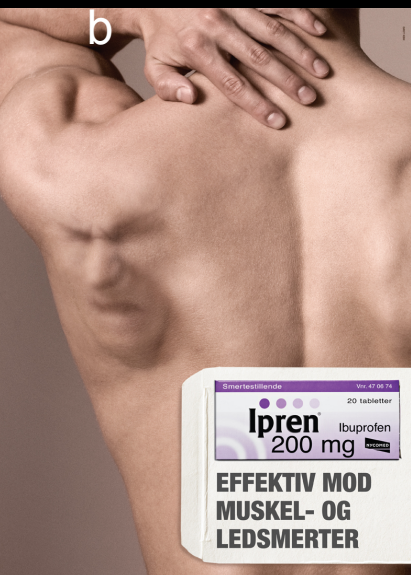



Medicintrappen

Naropin®
(ropivacaine HCl) Injection
0.2% (2 mg/mL)
For Infiltration, Nerve Block, and Epidural Administration Only. Not for Intravenous Administration.

Håndkø



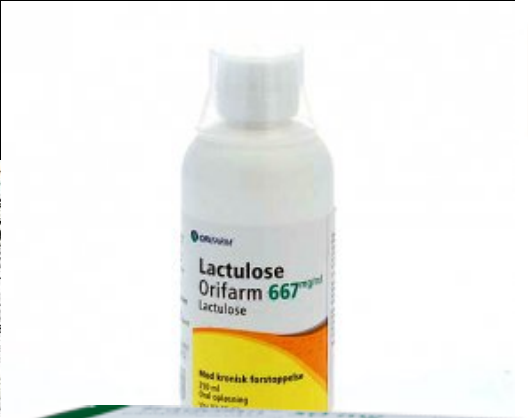ipren
200 mg
Ibuprofen
EFFEKTIV MOD MUSKEL- OG LEDSMERTER

Recept

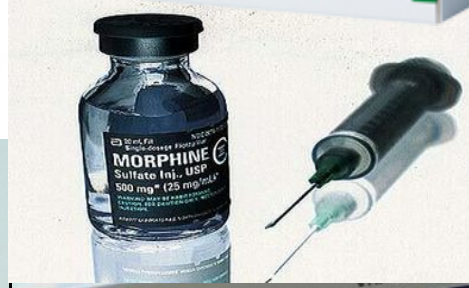NDC 0591-3968-01
CHLORZOXAZONE
Tablets, USP
500 mg
New Tablet Appearance
100 Tablets Rx only

IBUPROFEN, 600MG
Ibuprofen 600
Cipla

Morfika



Tradolan® 50 mg
tramadolhydroklorid
100 x 1 tabletter
NORDIC



CONTALGIN®
60 mg
morphin. sulf.

Nervemedicin

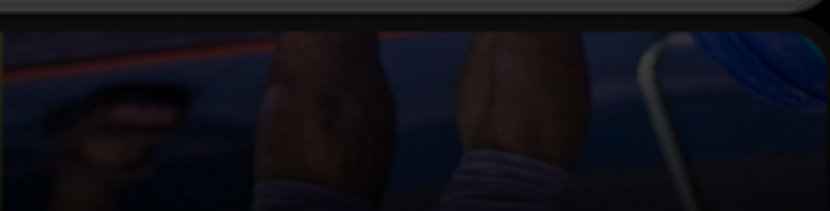

Saroten®

Amitriptyline hydrochloride

LYRICA®
75mg PREGABALINA
cápsulas
Pfizer

GABAPENTIN
100mg Hard Capsules
Gabapentin
MORNINGSIDE HEALTHCARE





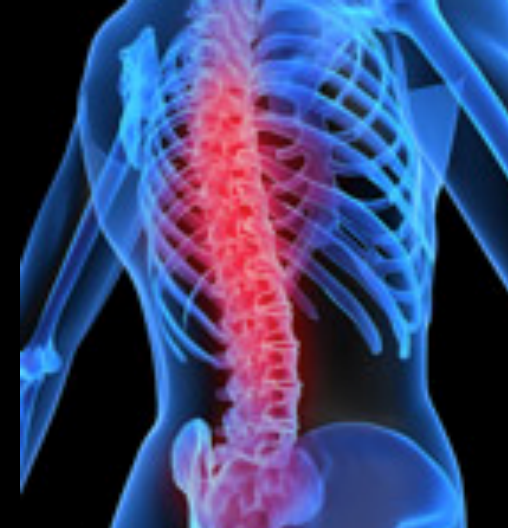Behandling af diskusprolaps

- **De fleste bedres på konservativ behandling:**
kortvarigt sengeleje, smertestillende medicin, rygøvelser, information
- **Elektiv operation:**
 - Ved manglende effekt efter 6-8 uger
- **Akut operation:**
 - Cauda equina syndrom
 - Hurtigt udviklende svær parese
 - Morfikaresistente smerter



FORVENTNING

Tiden?
Glødejernet?
Sygemelding?
Pension?



Tabel 7.2. Risikofaktorer for forekomst og kronicitet af lænderygmerter.

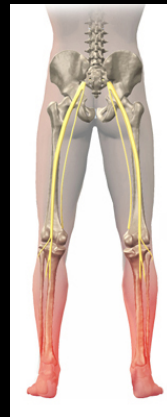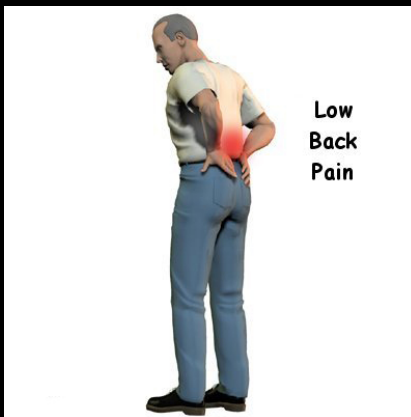	Forekomst	Kronicitet
<i>Individuelle faktorer</i>	<ul style="list-style-type: none"> - Alder - Fysisk form - Arvelighed - Nedsat udholdenhed af rygmuskulatur - Rygning - Dårligt helbred - Lavt uddannelsesniveau - Lav socialgruppe 	<ul style="list-style-type: none"> - Overvægt - Kraftig smerte og funktionsnedsættelse - Ischias smerter - Langvarig sygemelding
<i>Psykosociale faktorer</i>	<ul style="list-style-type: none"> - Stress - Bekymring - Dårlig kognitiv funktion - Lav jobtilfredshed 	<ul style="list-style-type: none"> - Depression - Somatisering - Aggraverende (overdreven) sygdomsadfærd
<i>Arbejdsrelaterede faktorer</i>	<ul style="list-style-type: none"> - Dårligt arbejdsmiljø - Mange belastende vrid - Mange gentagne bevægelser - Mange helkropsvibrationer 	<ul style="list-style-type: none"> - Arbejdsskadesag, erstatnings sag eller pensions sag under behandling - Tungt arbejde / mange løft ved tilbagevenden til arbejde

An anatomical illustration of the human spine, showing the vertebrae and intervertebral discs. The lumbar region is highlighted in yellow, indicating the area of focus for the question. The text is overlaid on the image.

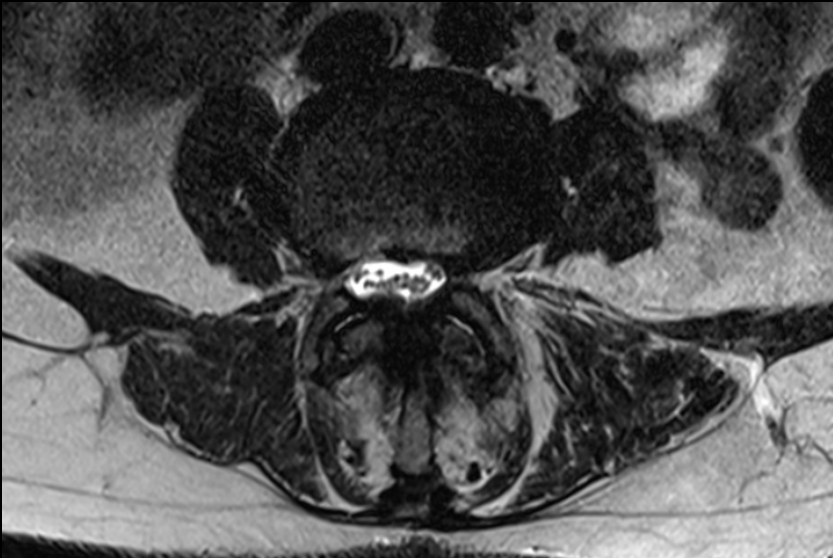
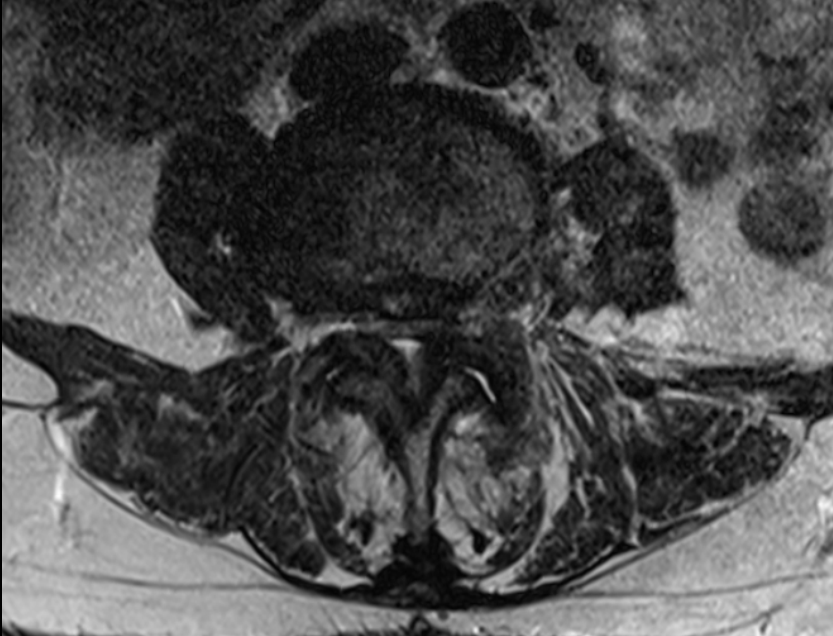
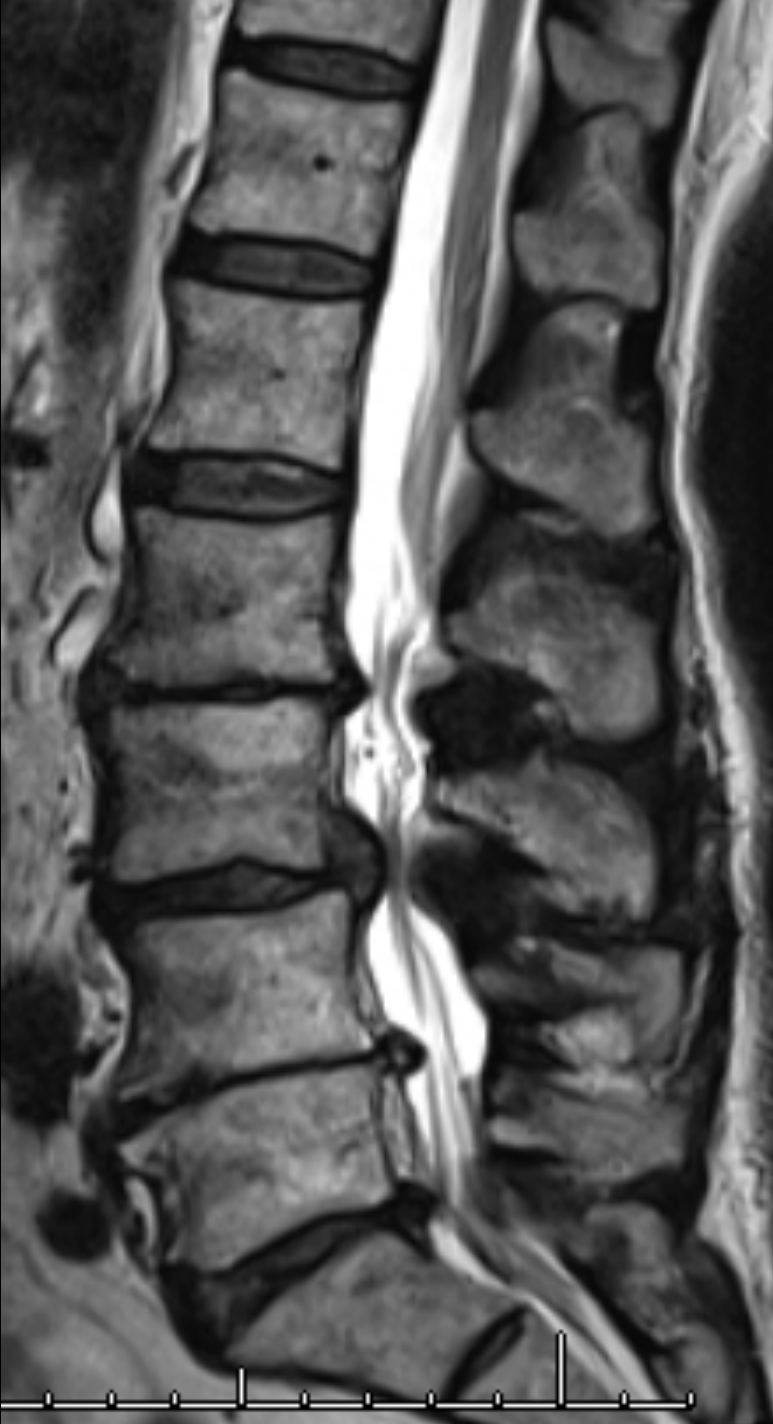24. Hvad er lumbal spinalstenose?

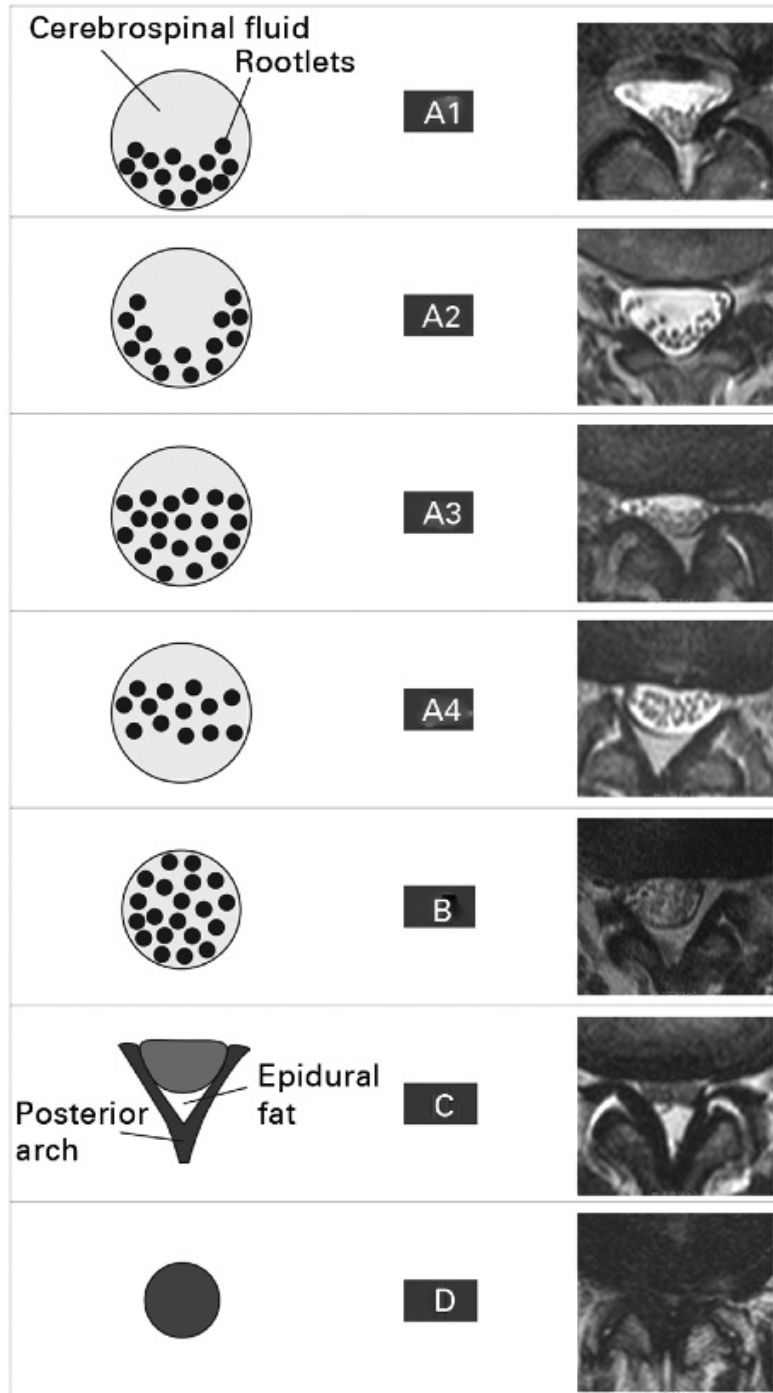
Klinik

- Rygsmerter
- **Radikulære smerter** (oftest uden neuroudfald)
- **Neurogen claudicatio** ved gang: reduceret gangdistance – ingen problemer med at cykle
- Foroverbøjning lindrer – ekstension forværrer
- Progredierende og intermitterende symptomer – forværring ved aktivitet



MR





No stenosis

Moderate

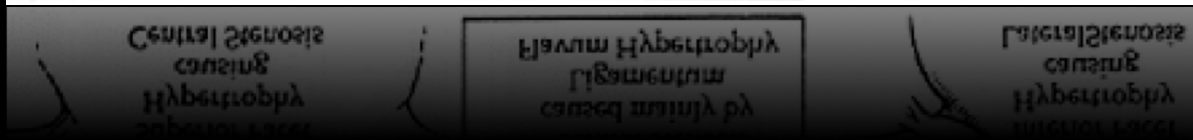
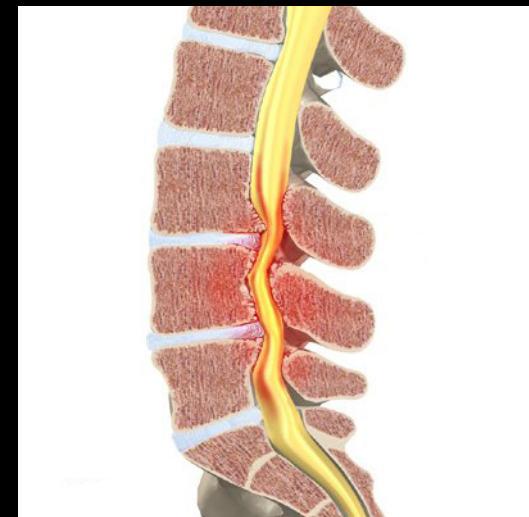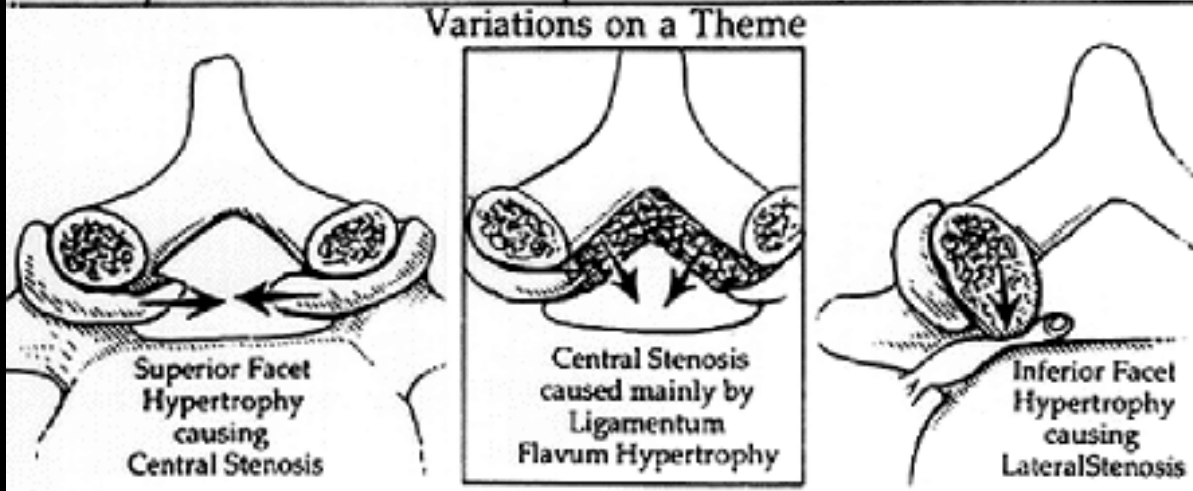
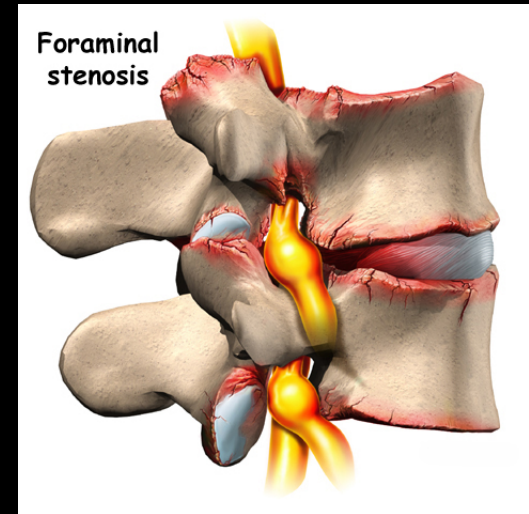
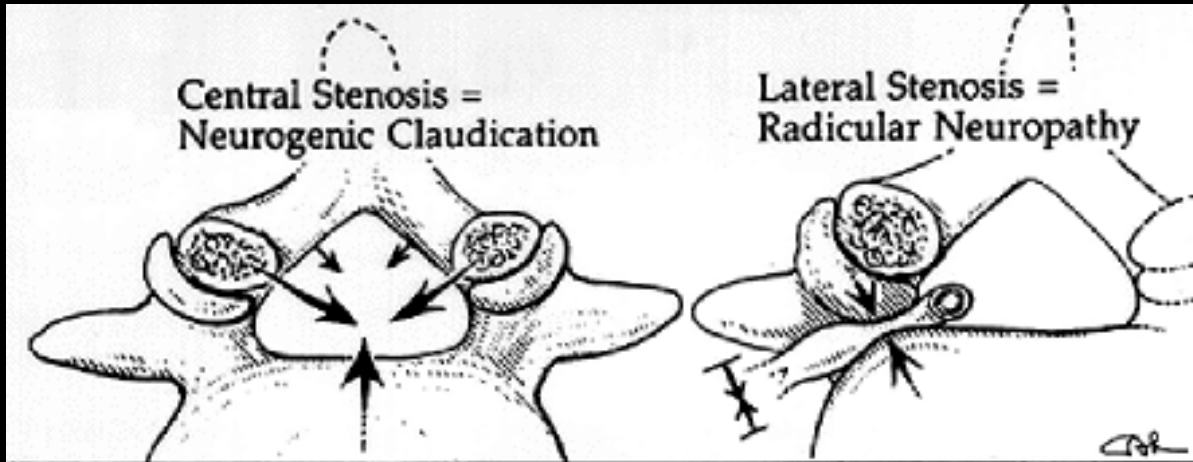
Severe

Extreme

Schizas-diagram til vurdering af radiologisk sværhedsgrad

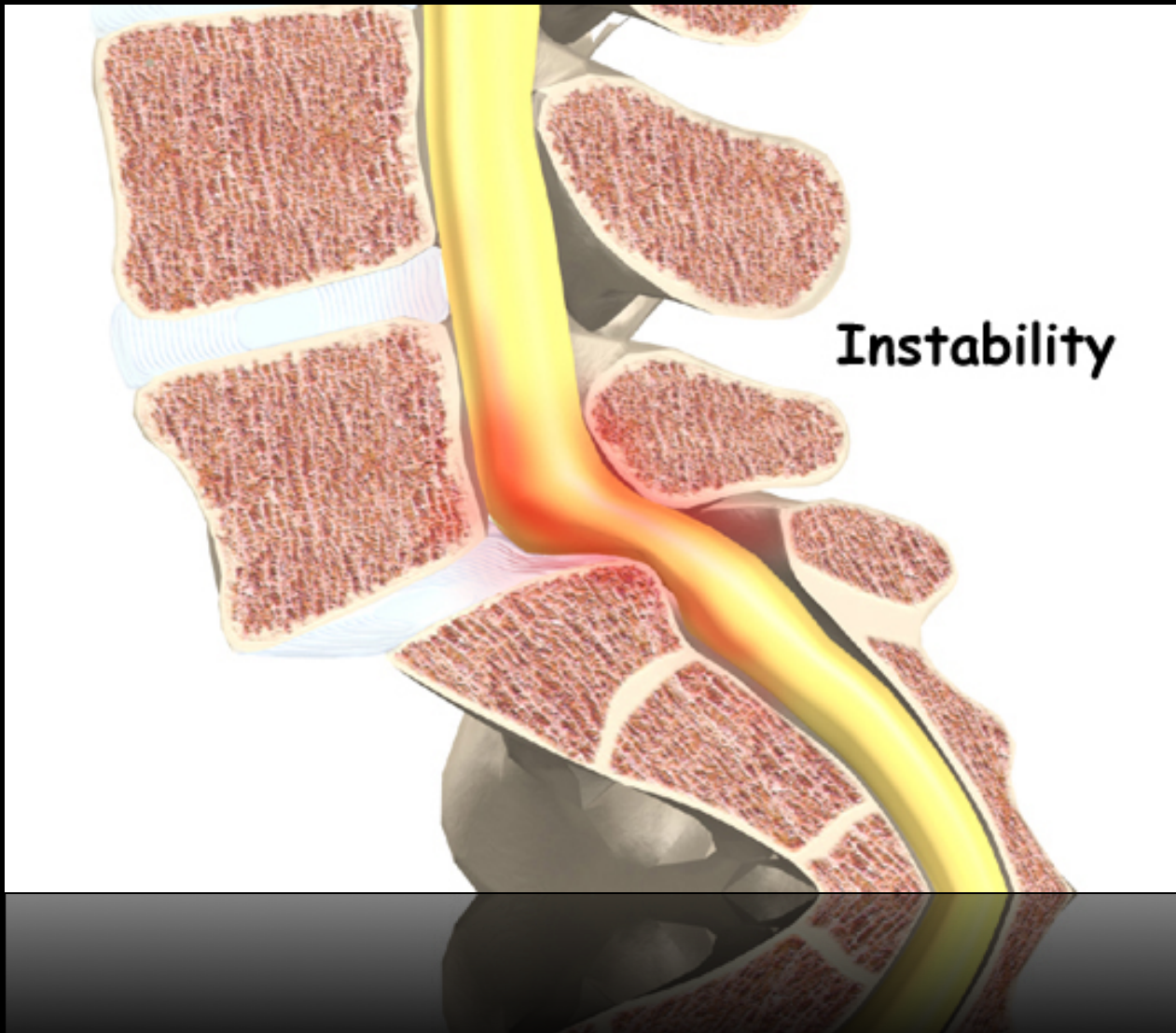
Hvis der samtidig er betydelig **neurogen claudicatio** og tilmed manglende effekt af måneders konservativ behandling, kan operation komme på tale – hvis pt. ønsker det og tåler det

Central eller foraminær/lateral type



Evt. sammen med olistese (glidning)

I givet fald udføres spondylodese (stivgørende operation)

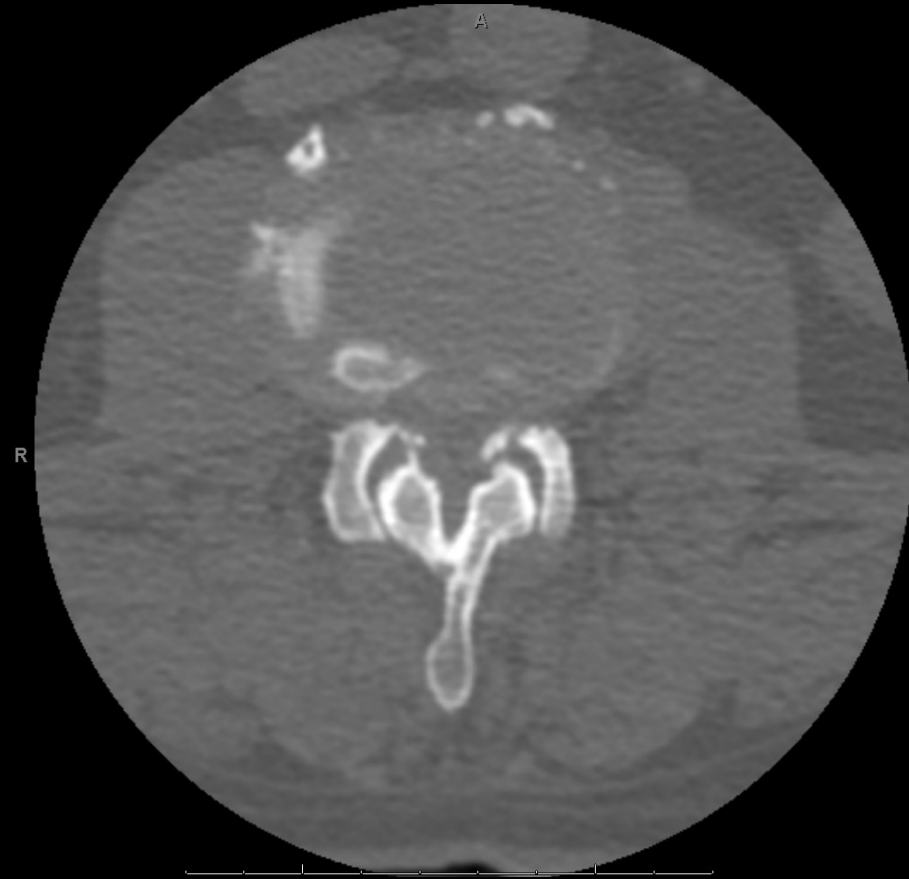
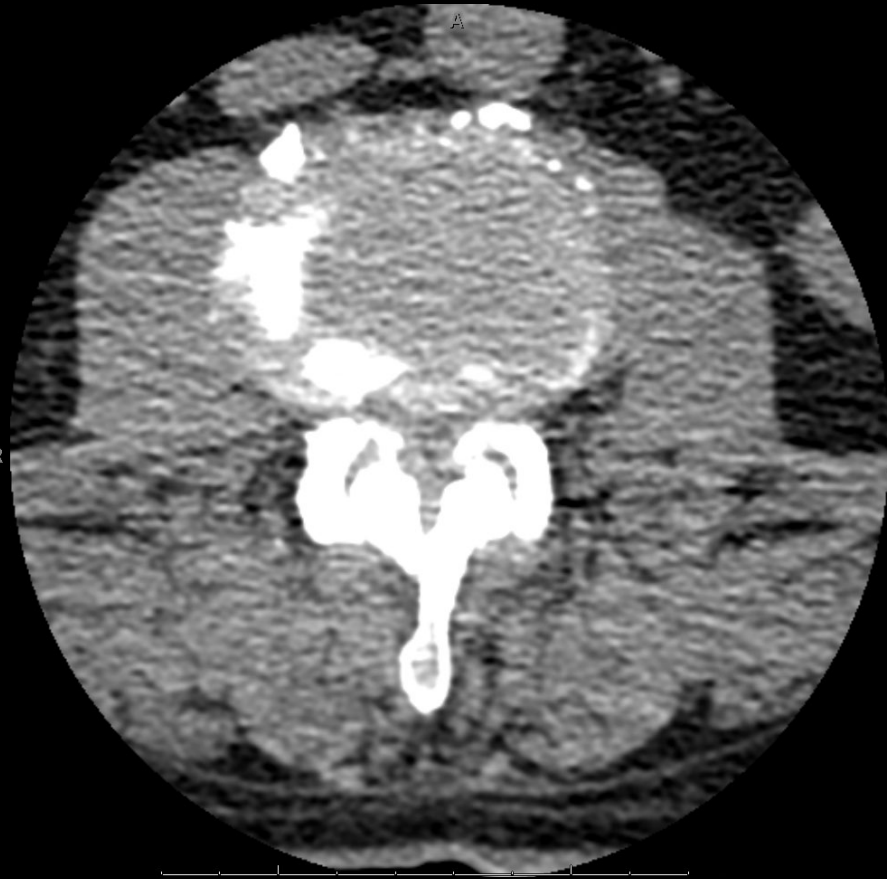
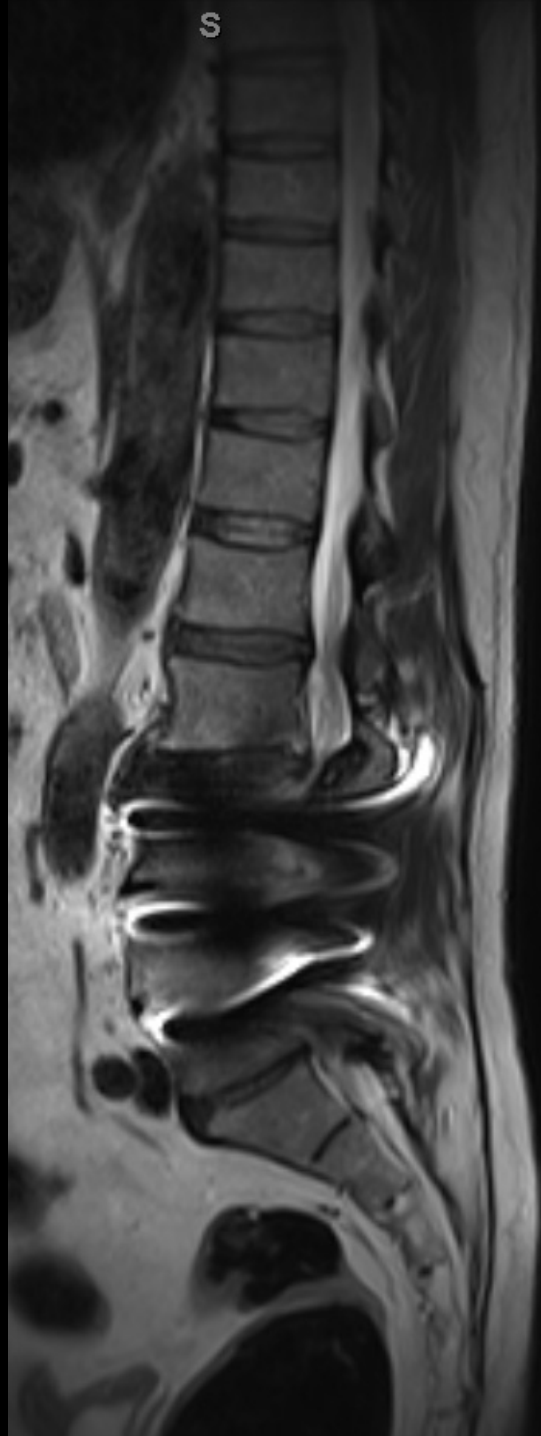
25. CASE

- 70-årig mand (tidligere skibsmontør)
- Lumbal dese L3-L5 i 1999
- Rygsmerter med udstråling til venstre ben
- Positiv strakt-ben-test
- Blæreskanning: 800 ml
- Svært nedsat perianal sensibilitet
- Ophørt voluntær sfinkterkontraktion
- Rimelig sfinktertonus
- Tidspunkt da du ser pt: 23:30

Diagnose?
Udredning?

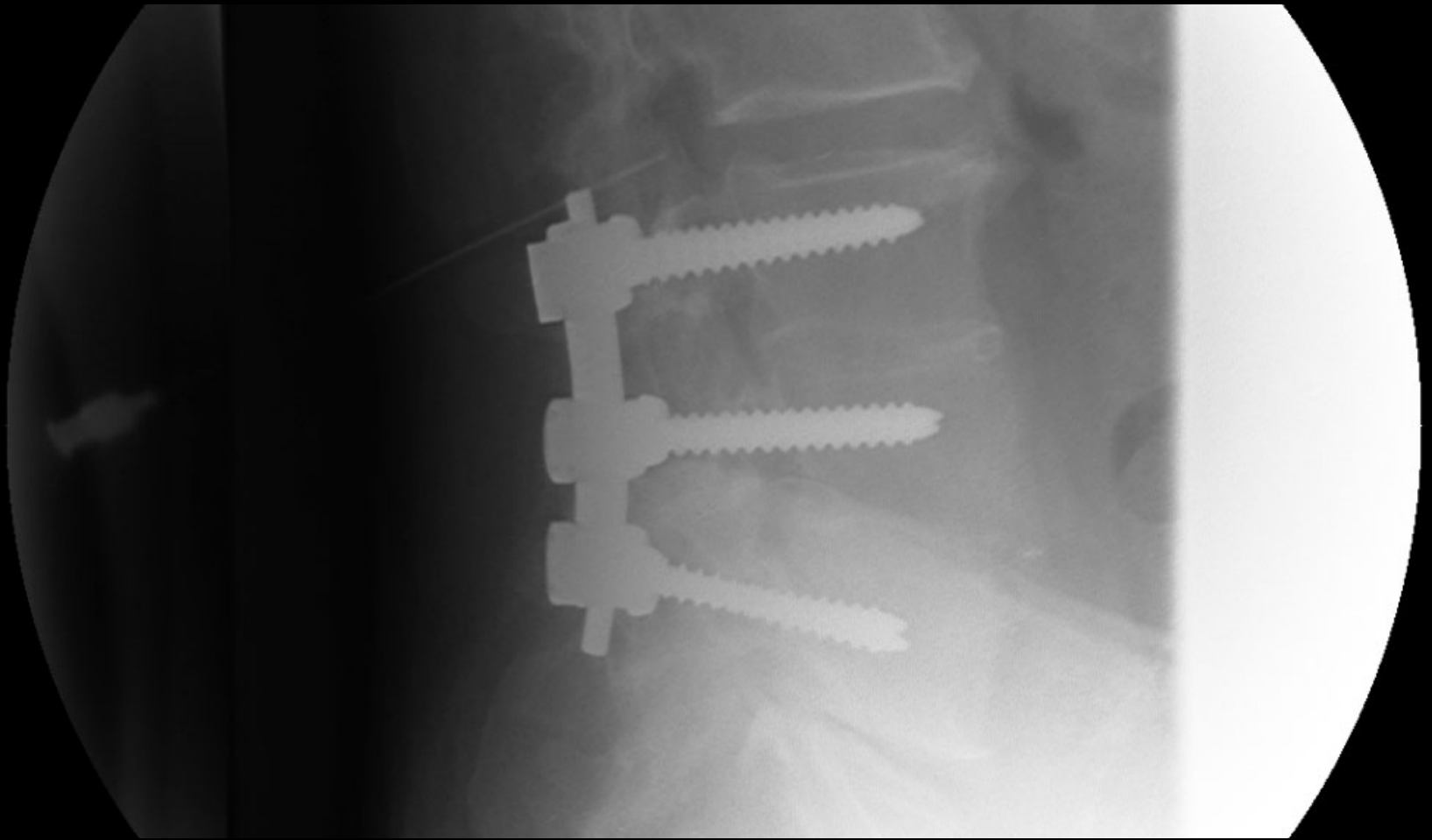
CT-skanning



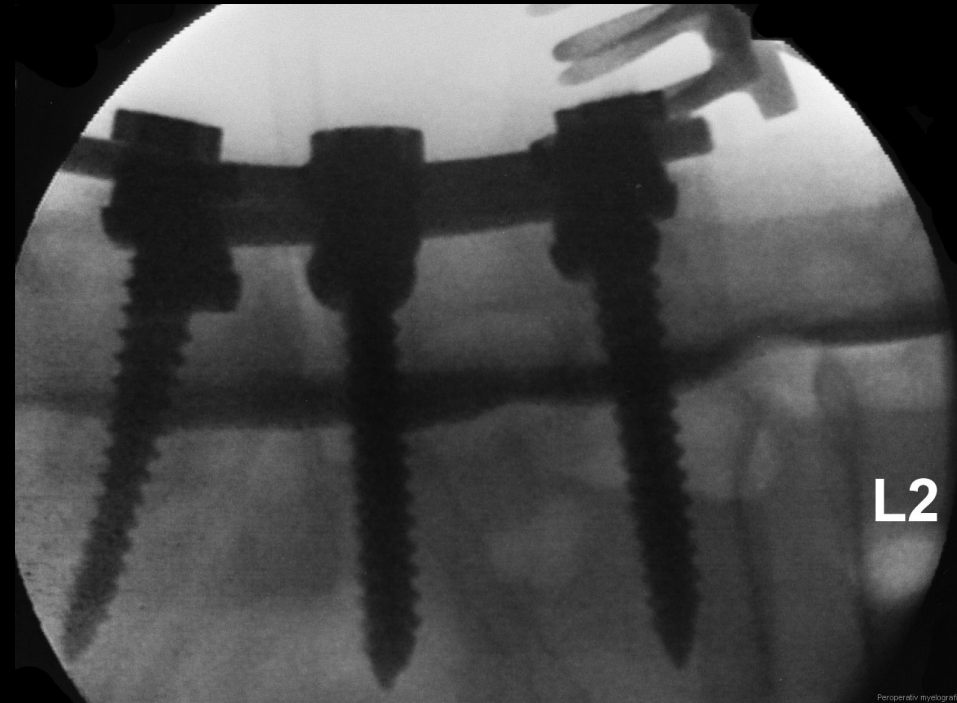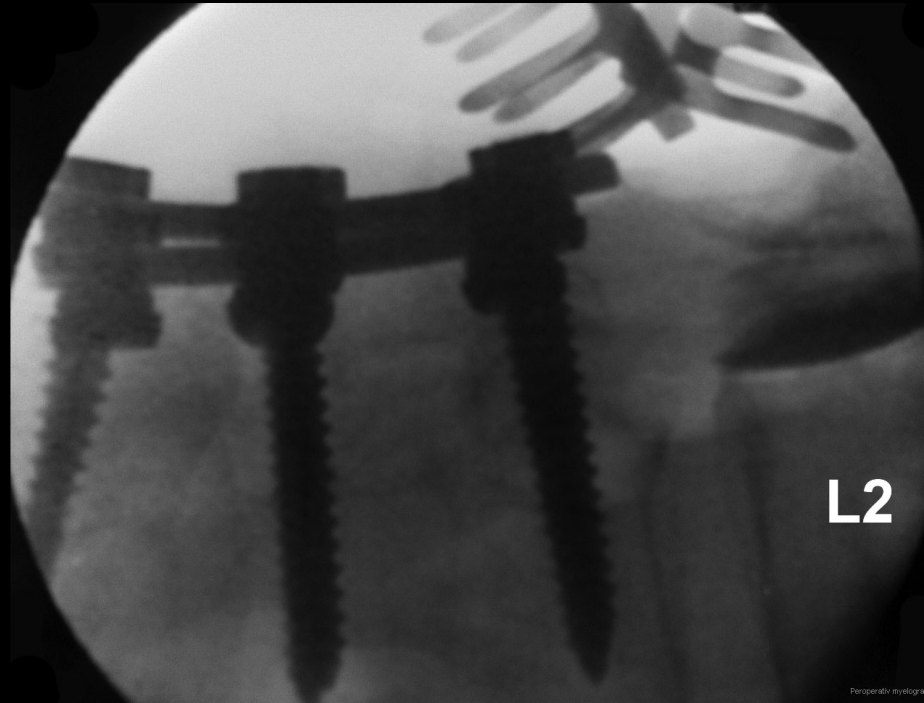


MR-skanning

Myelografi



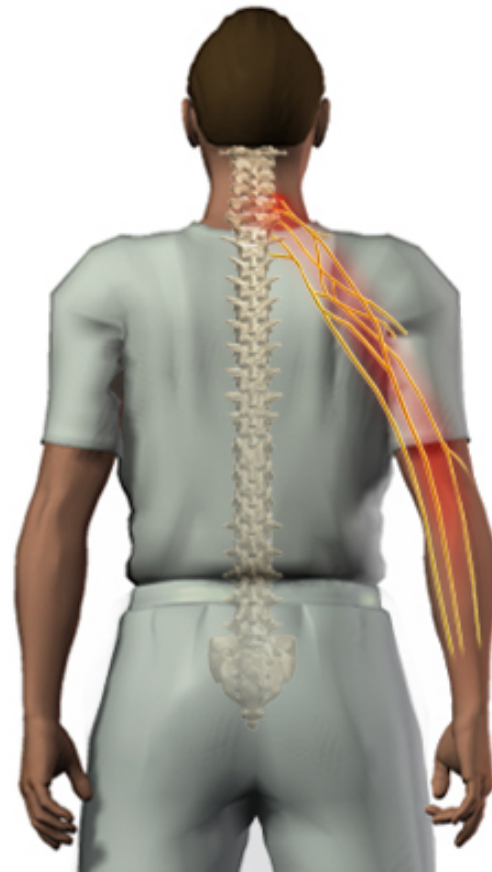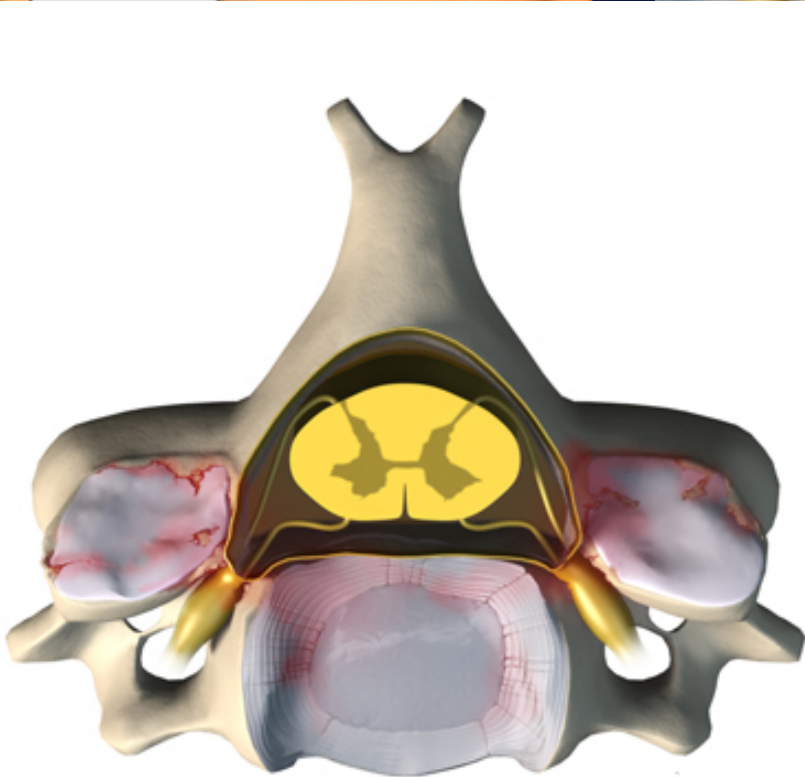
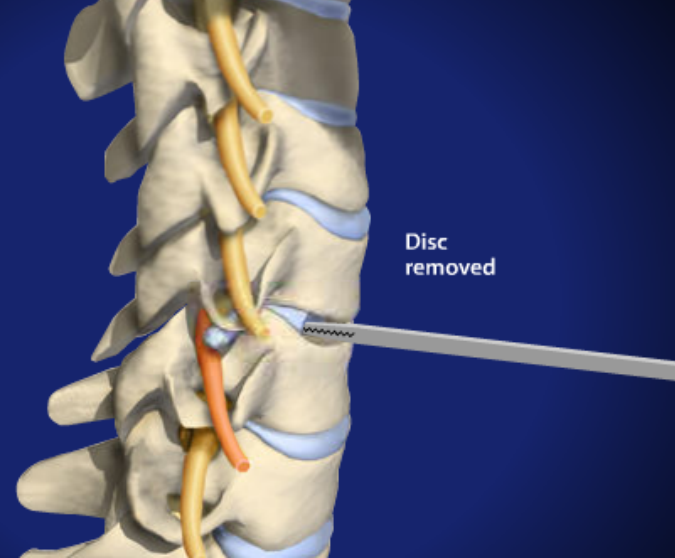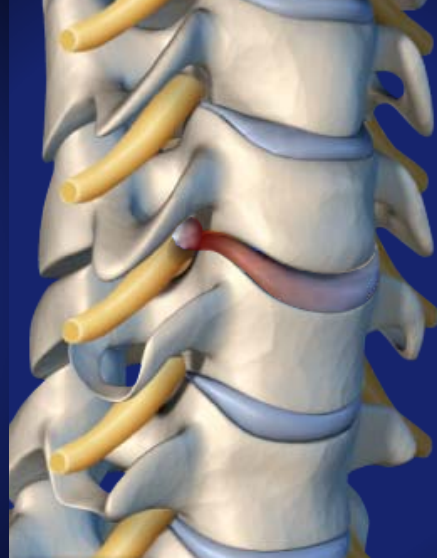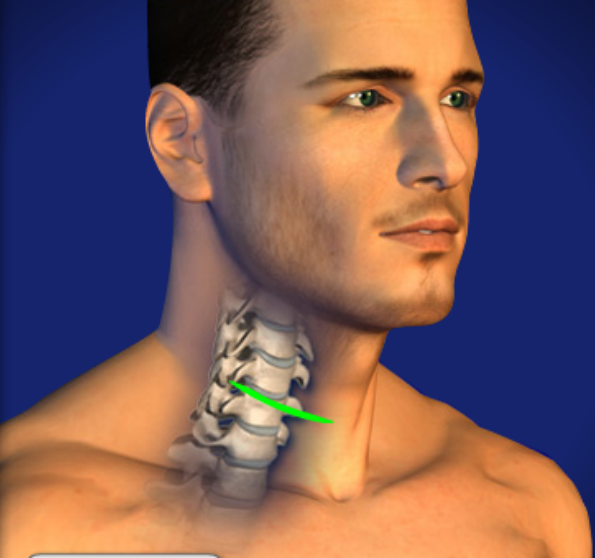Peroperativ myelografi

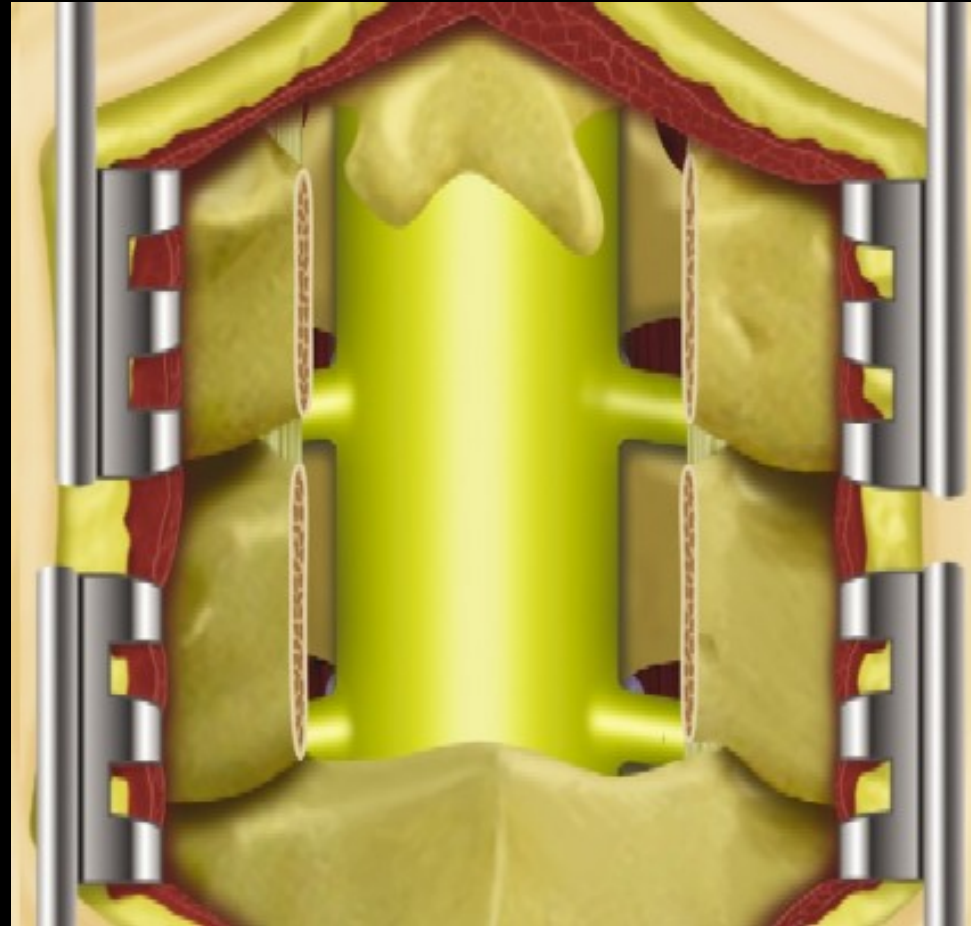
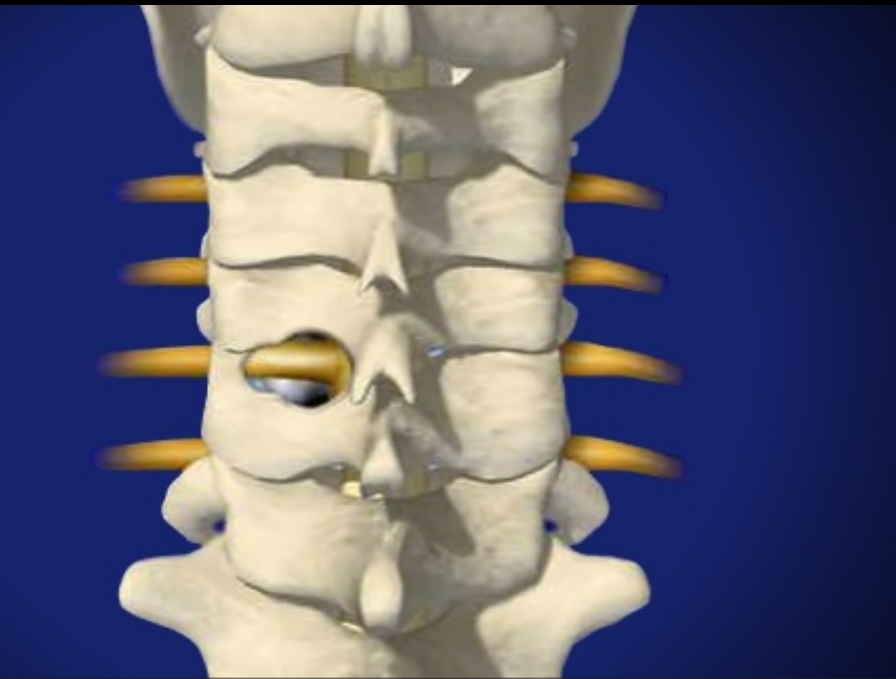

**26. Hvilken
kirurgi?**

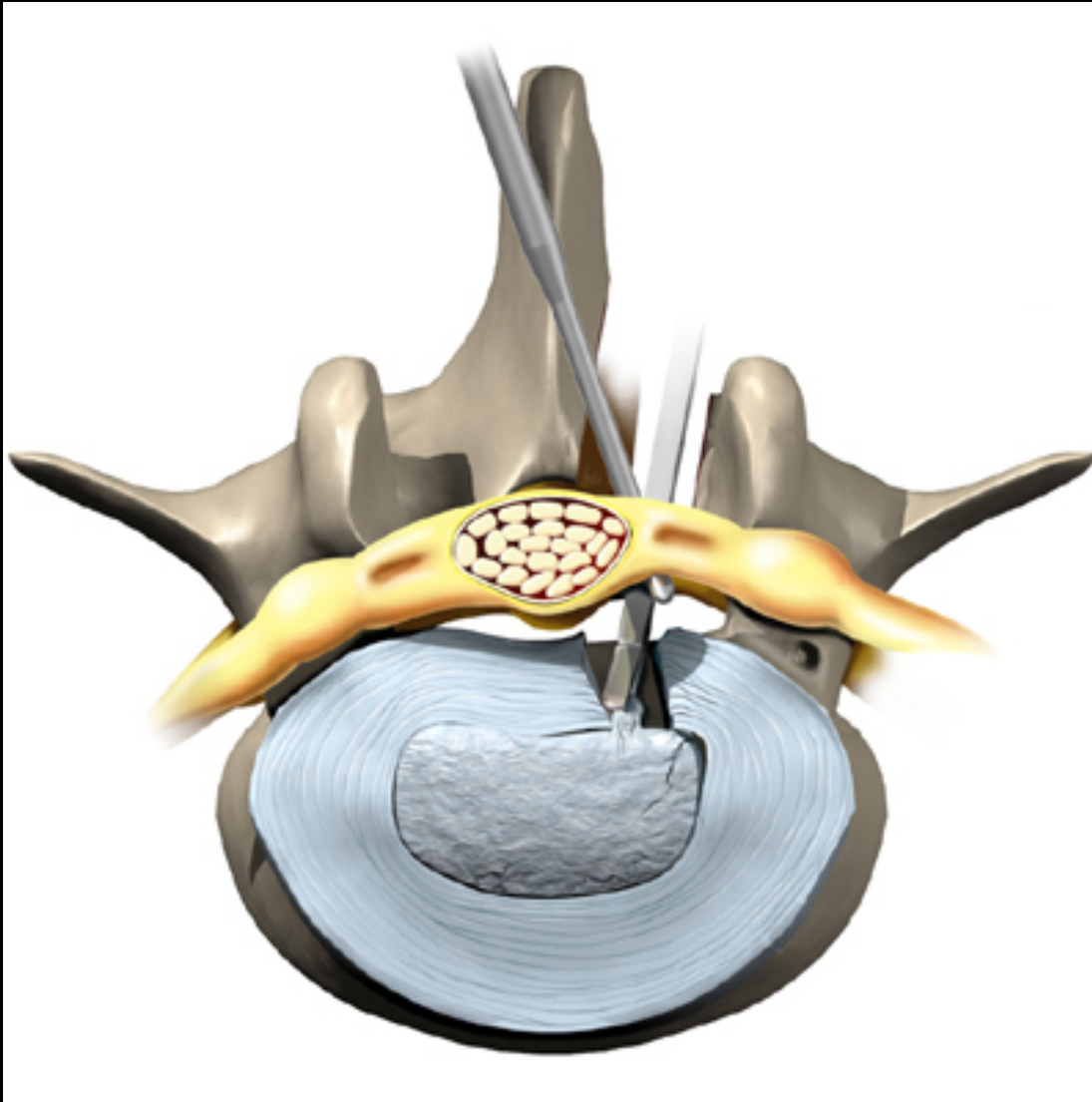
RYGKIRURGI

- DEKOMPRESSION (FRILÆGNING)
- SPONDYLODESE (STIVGØRING)
- KORREKTION (OPRETNING)

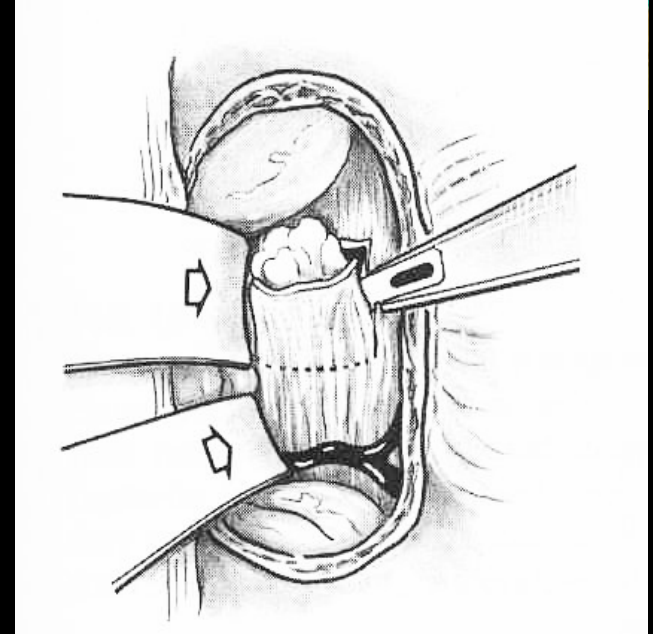
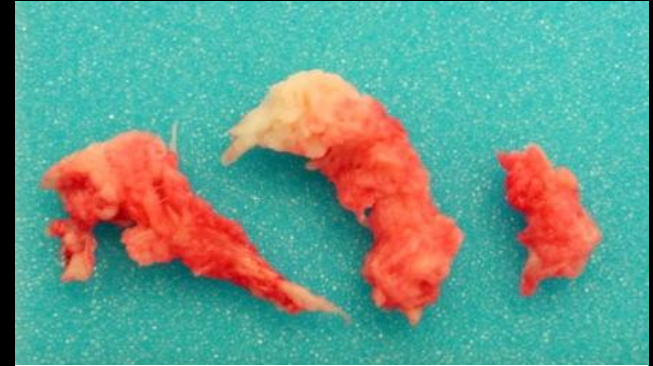



Partiel hemilaminektomi

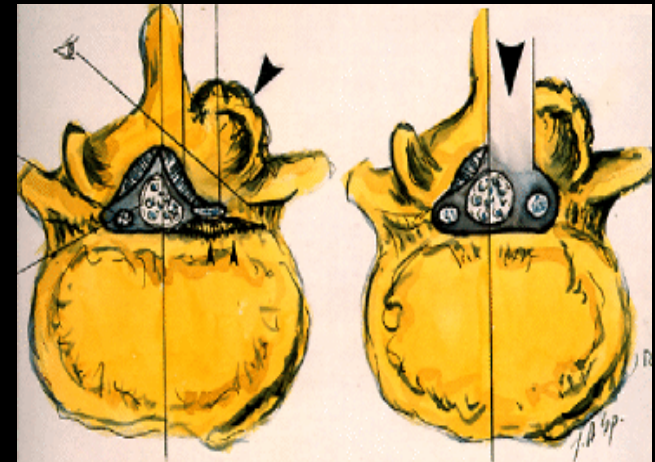
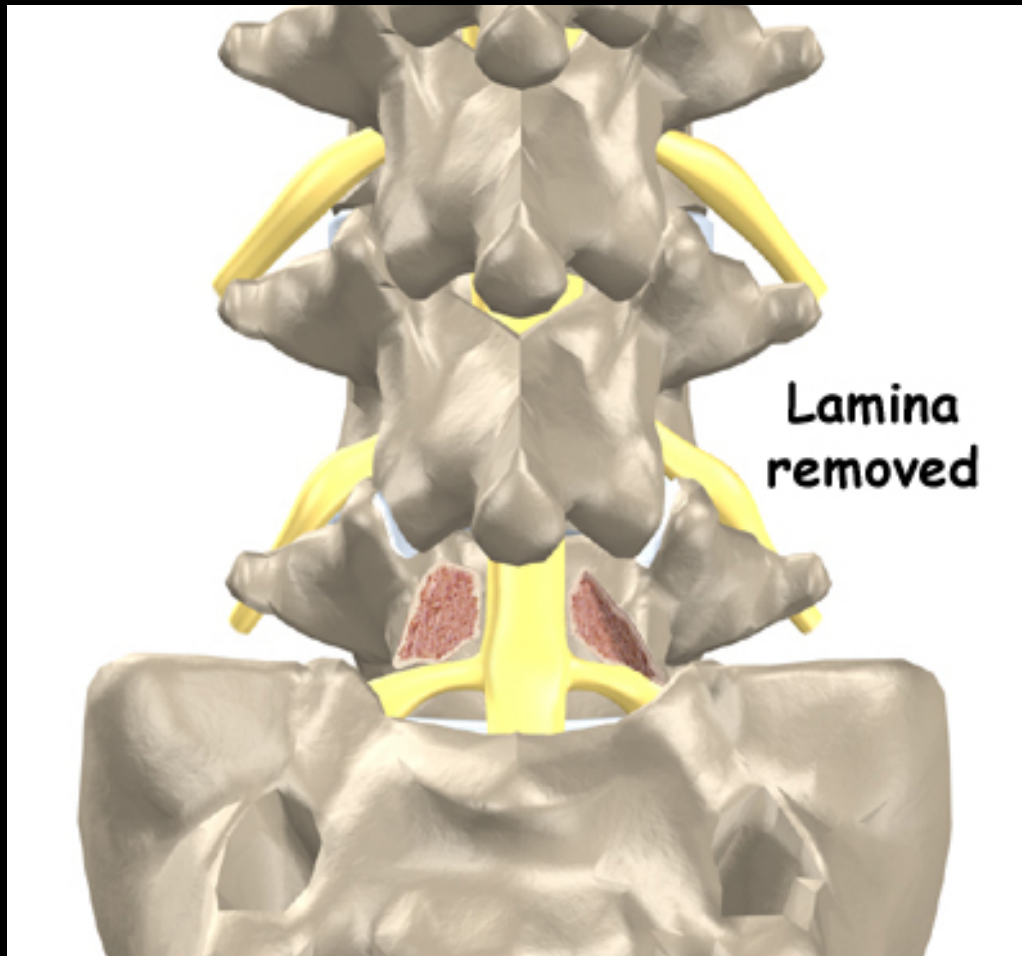


- Klassisk diskektomi
- Mikroskop v/ recidiv
- Evt. dese


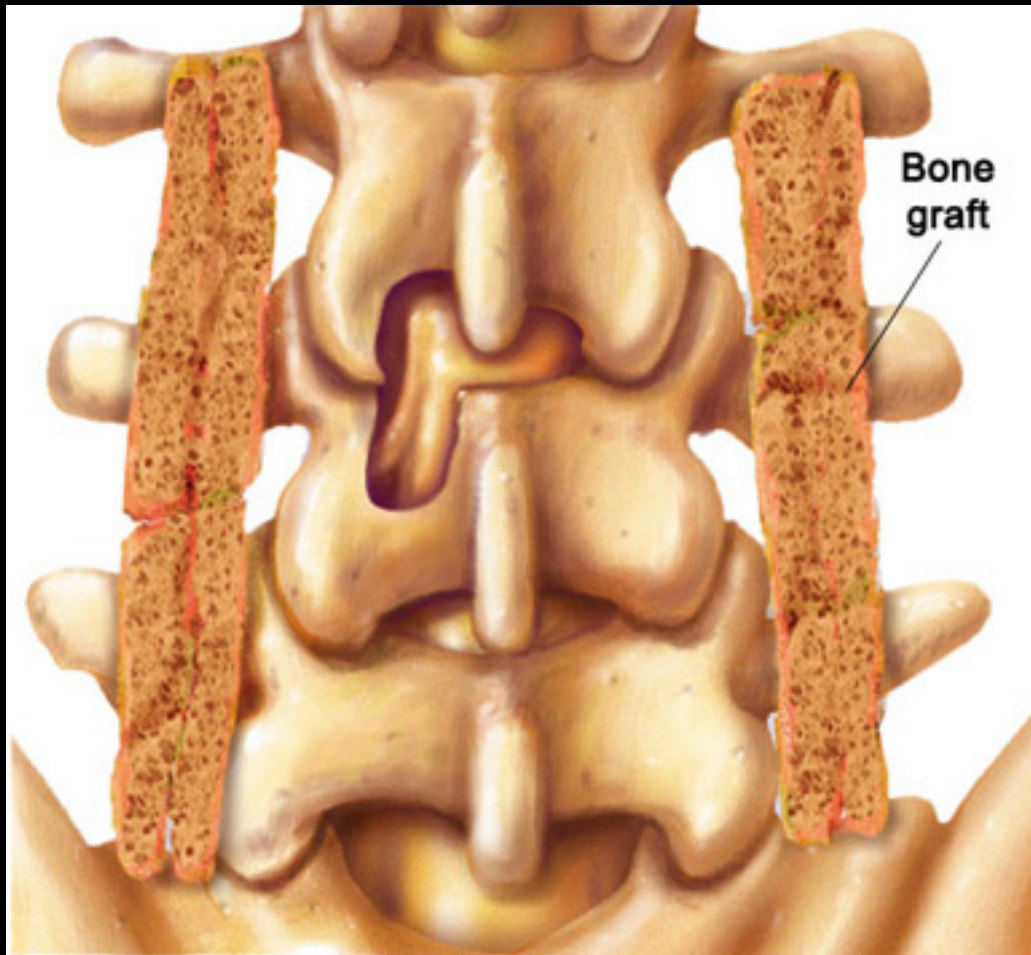


Laminektomi eller rodfrilægning

Facetleddet bevarer – 4% udvikler instabilitet



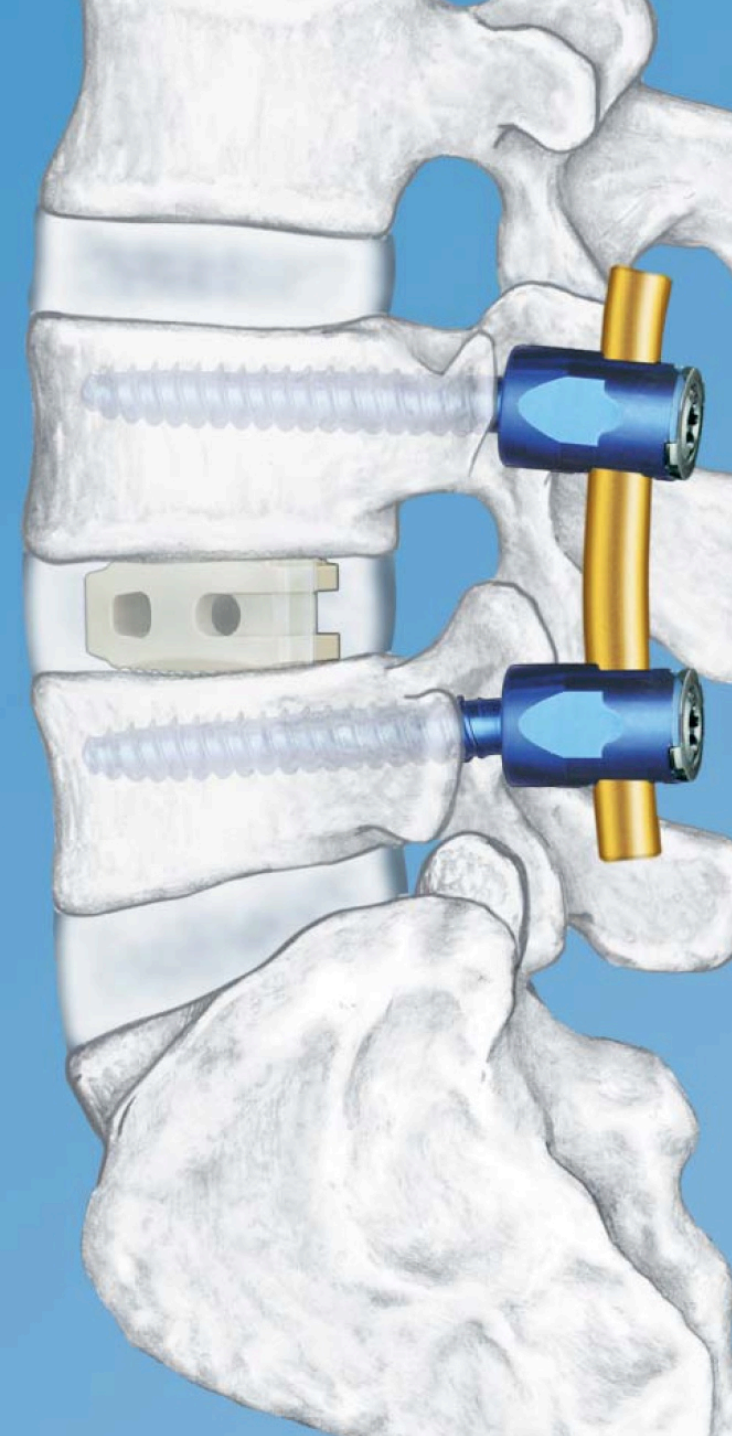
Ikke-instrumenteret dese

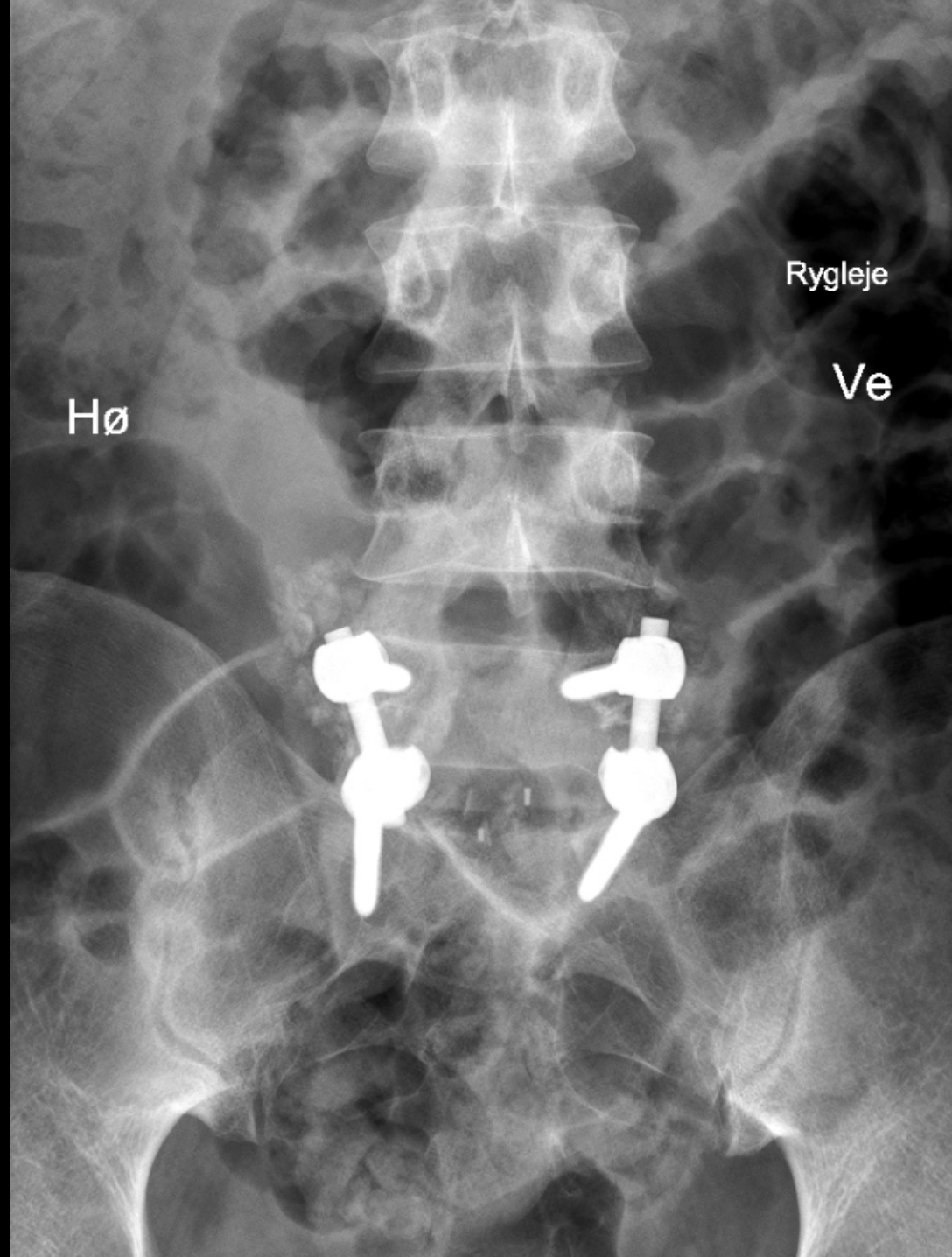
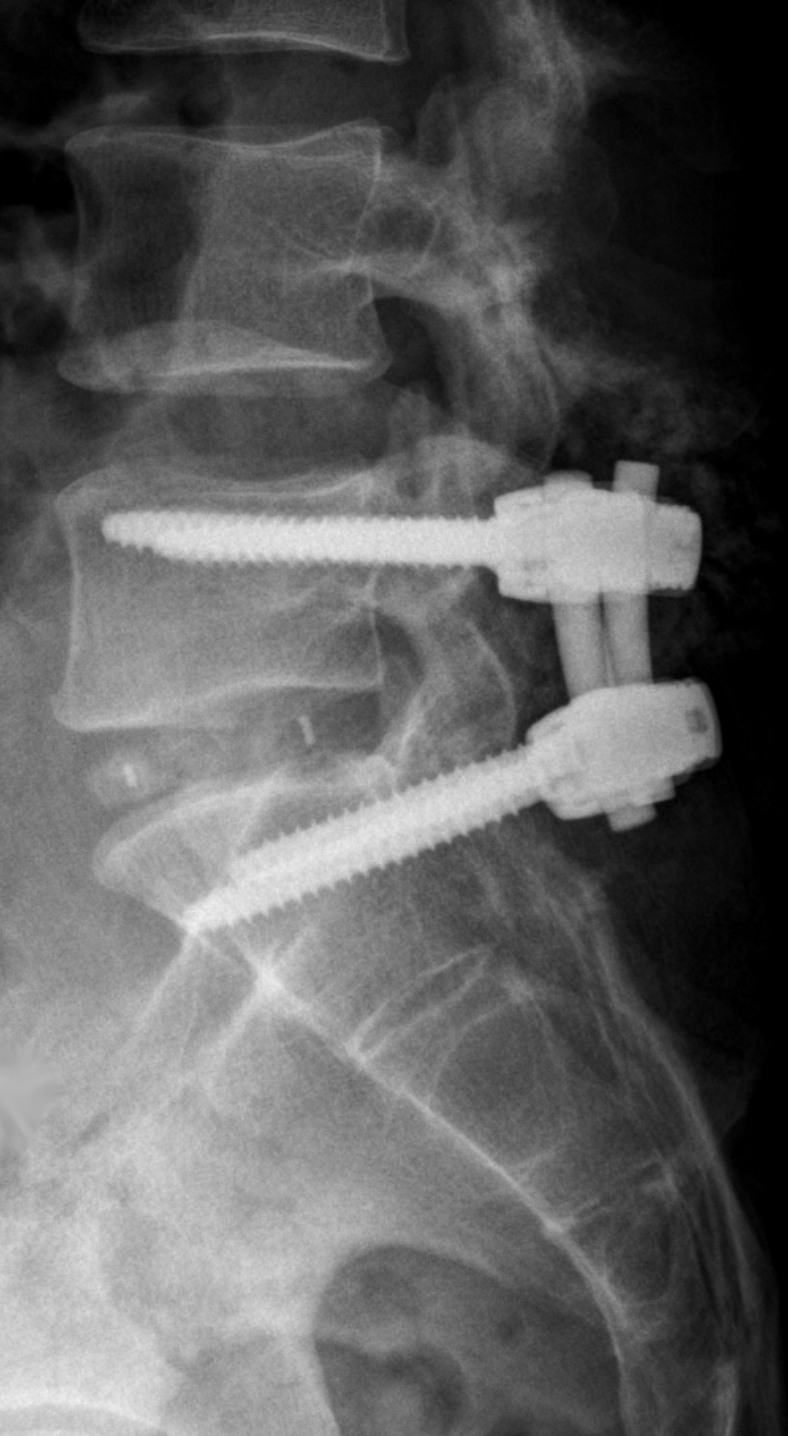


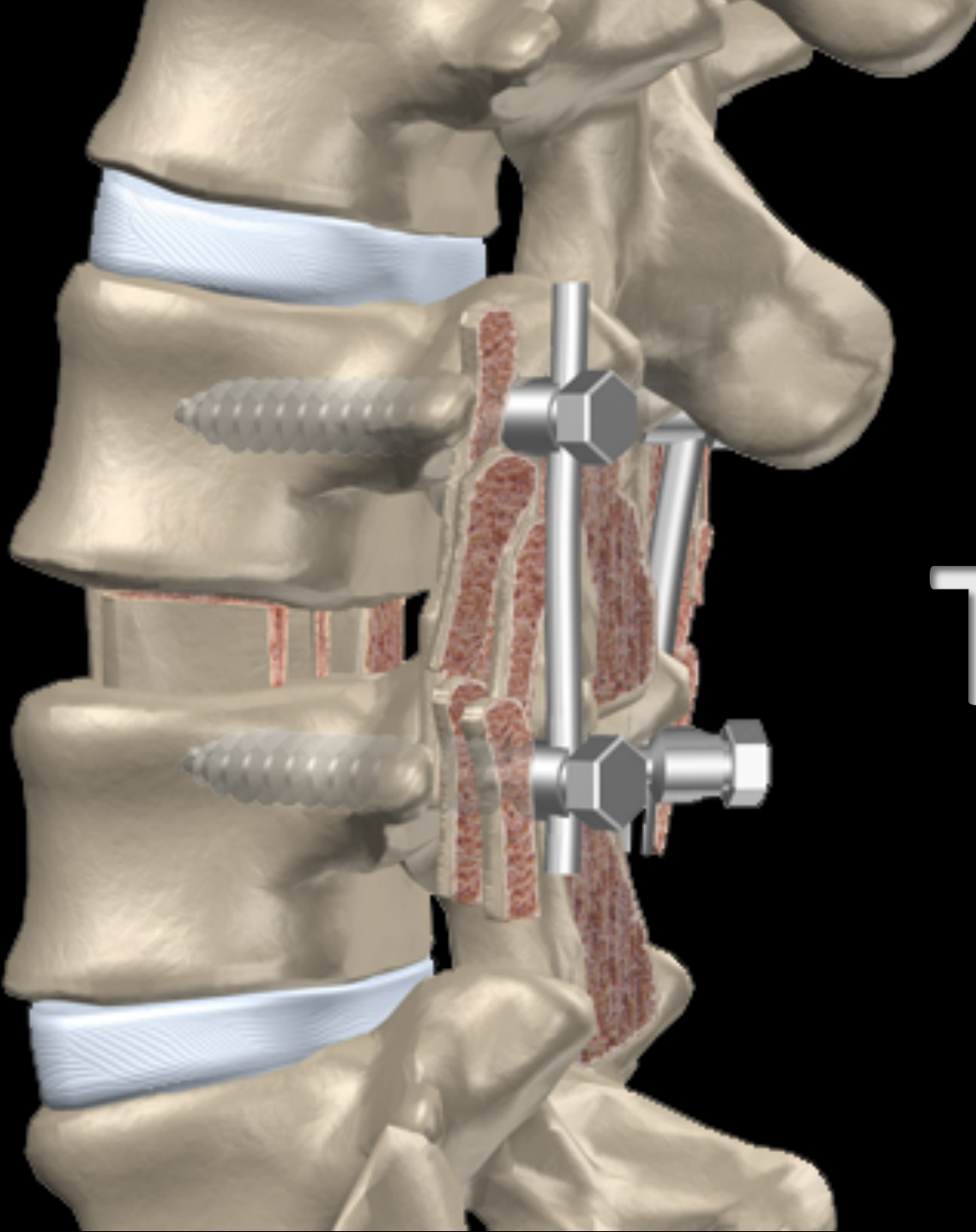
L4/L5-Dese

Transforaminal Lumbar Interbody Fusion

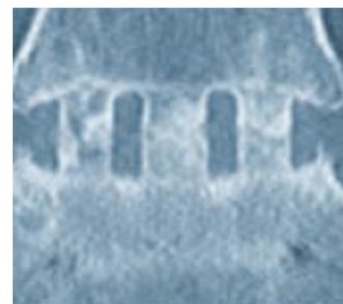
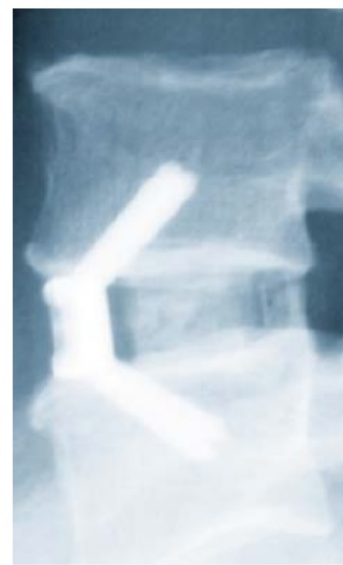
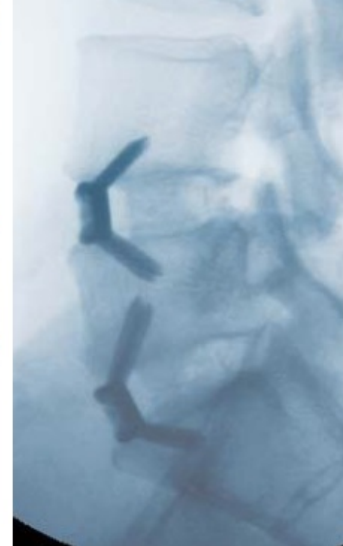
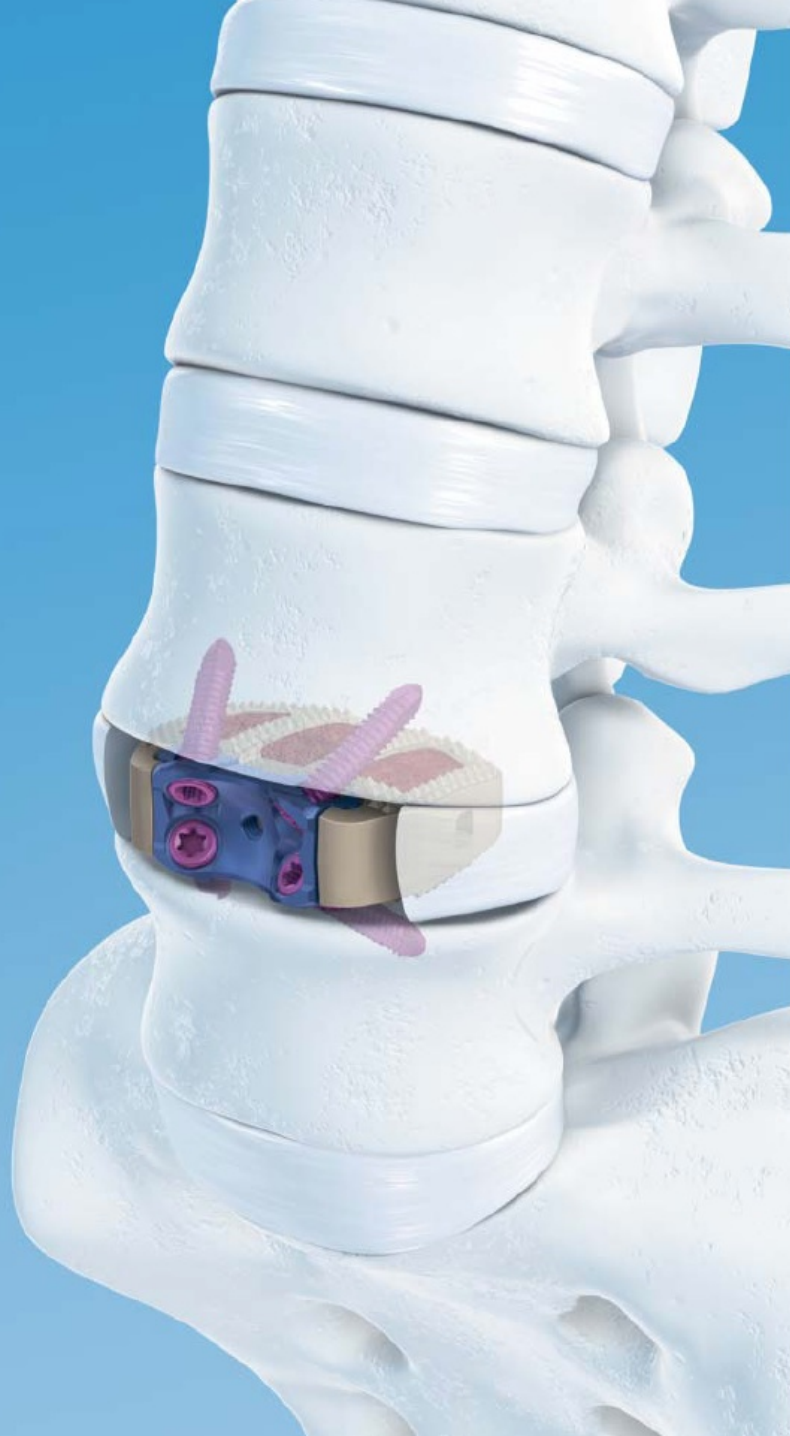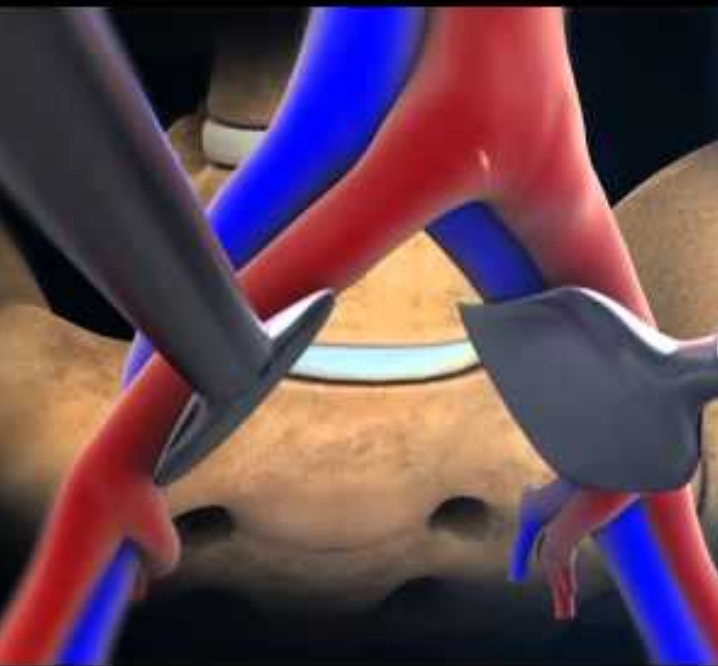
- Pedikelskruer
- Stave
- Diskectomi
- TLIF-Spacer (Opal)
- Knoglestykker evt. transplantat


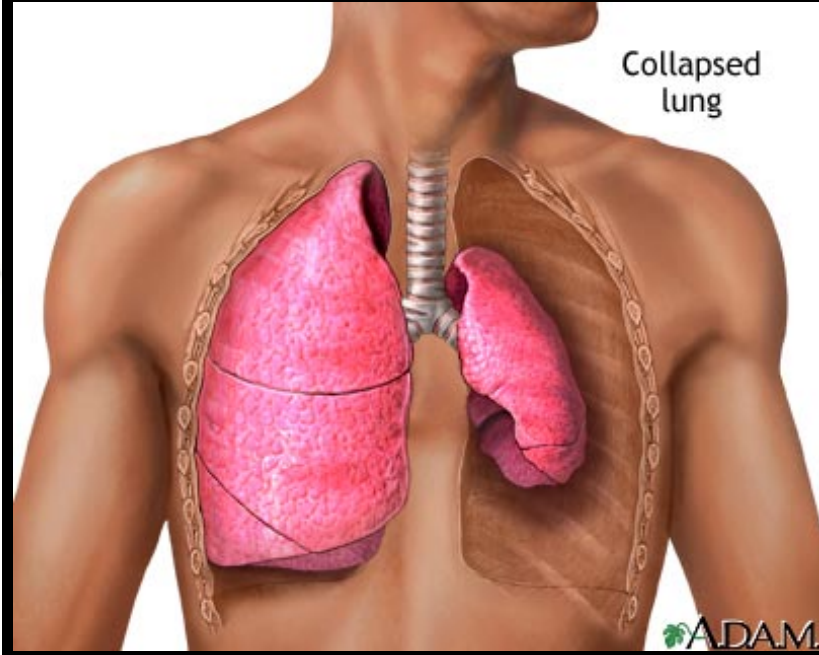
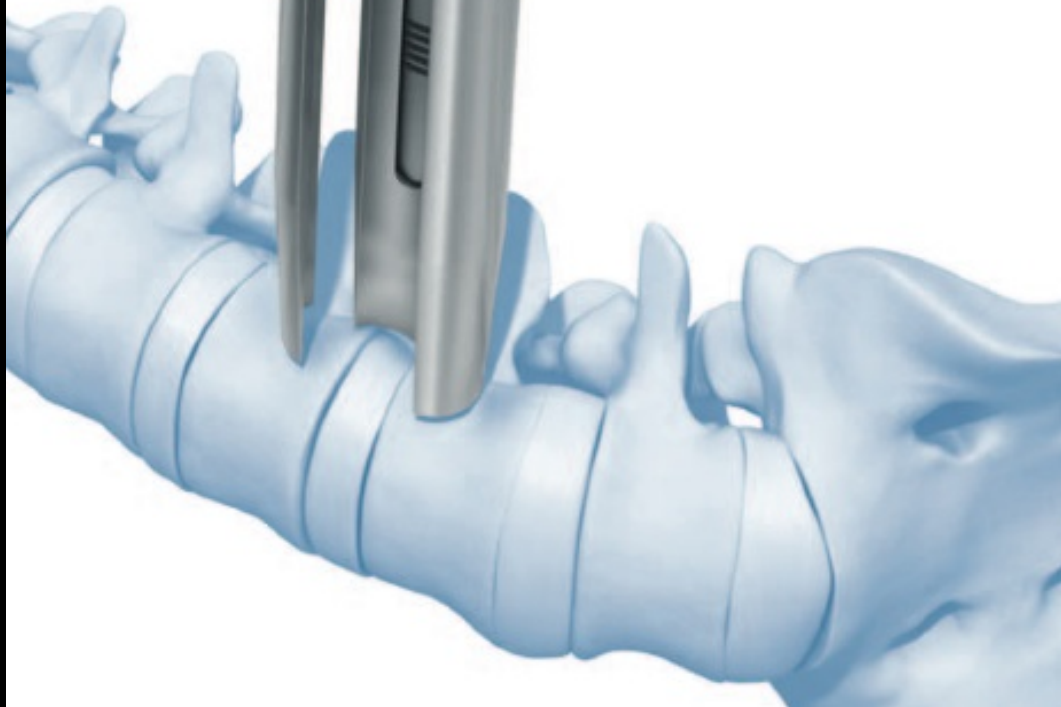



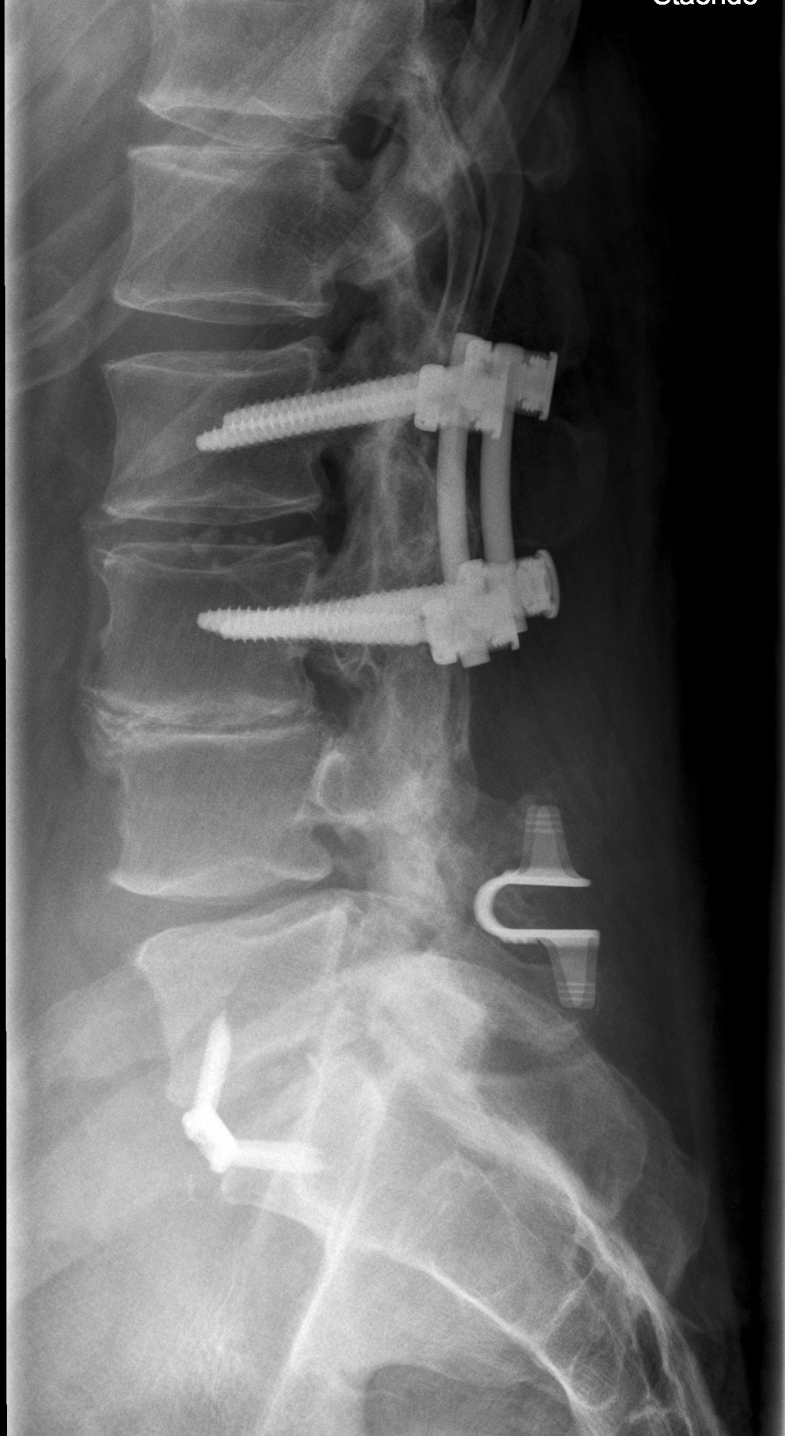


TLIF

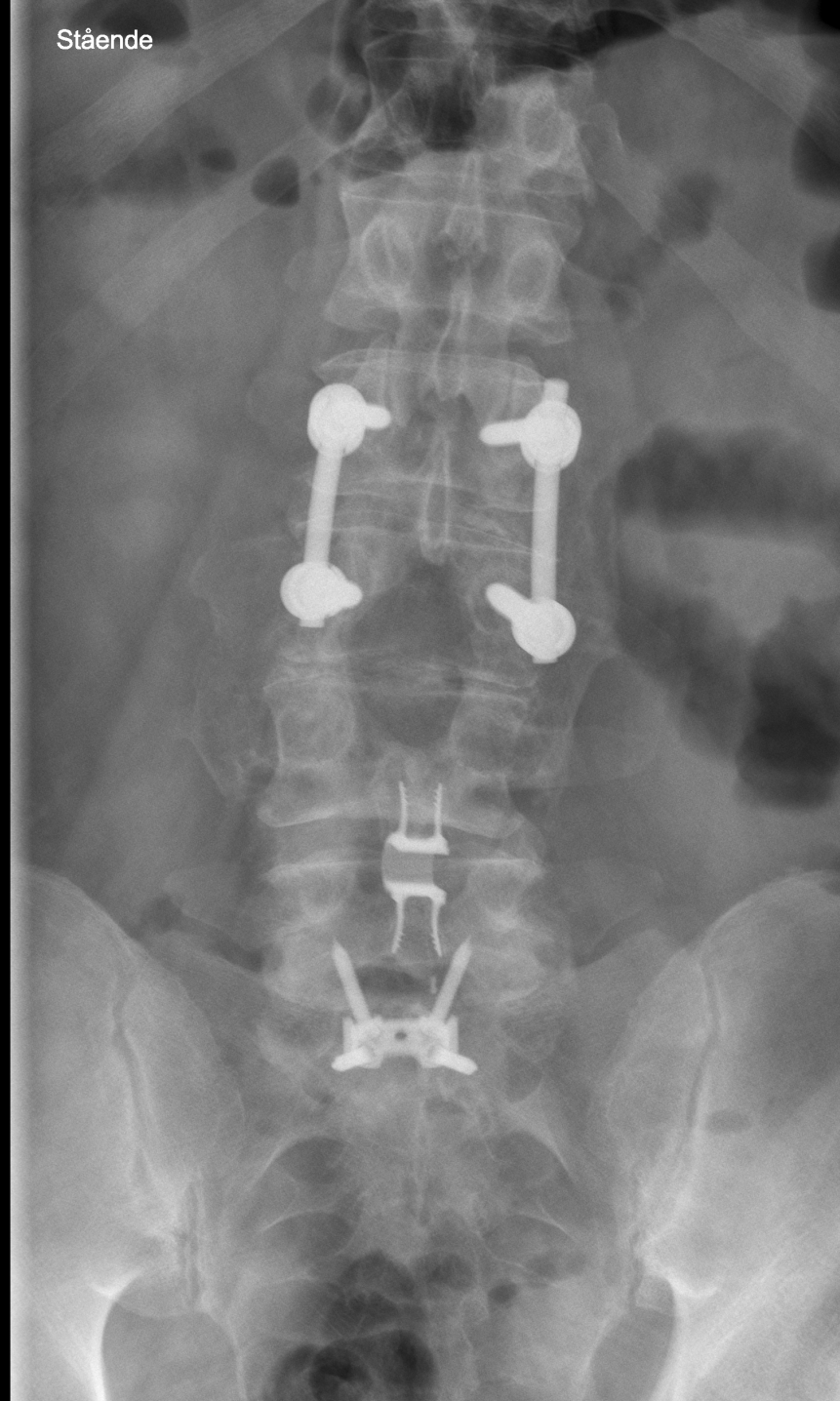


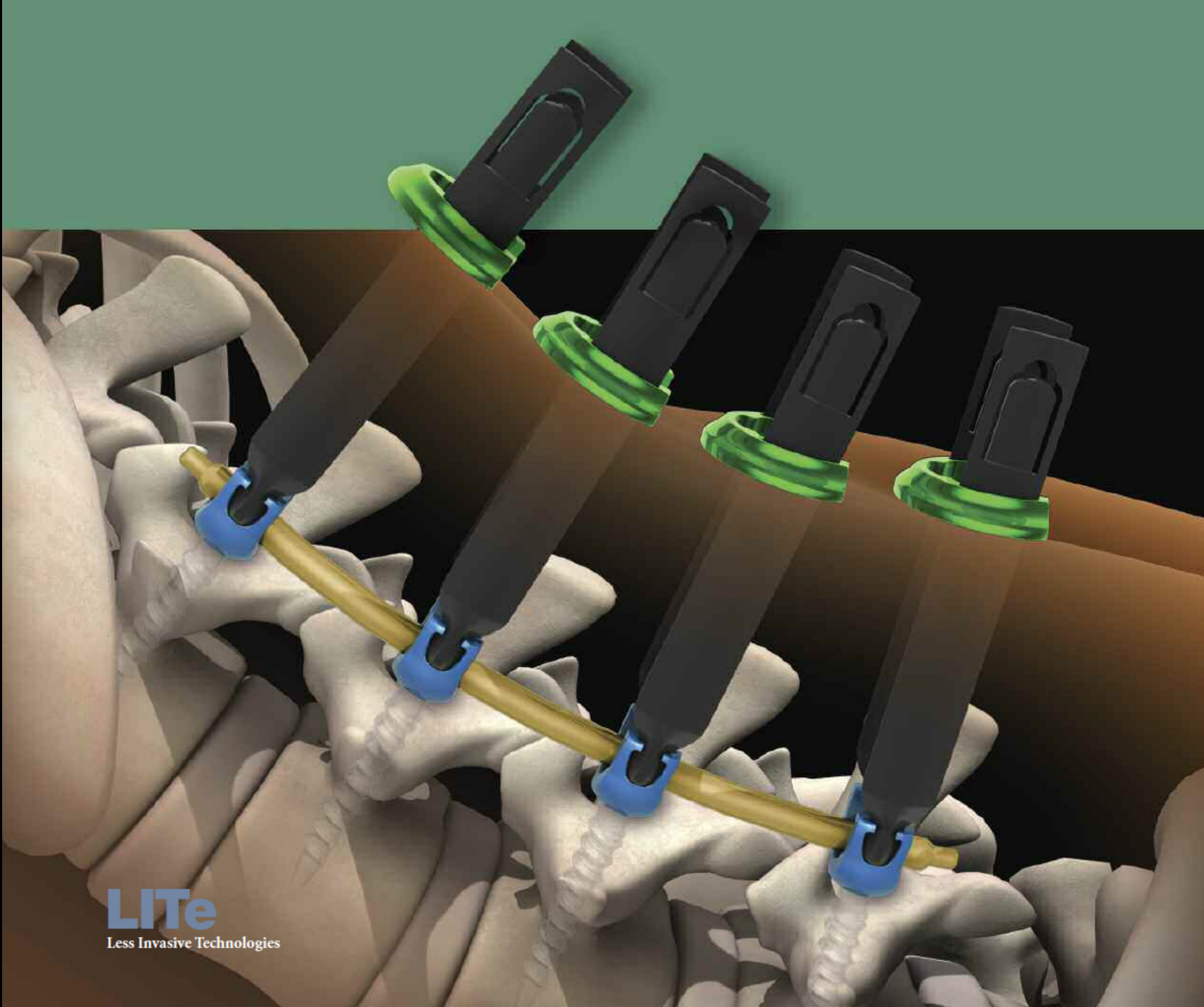


Stående



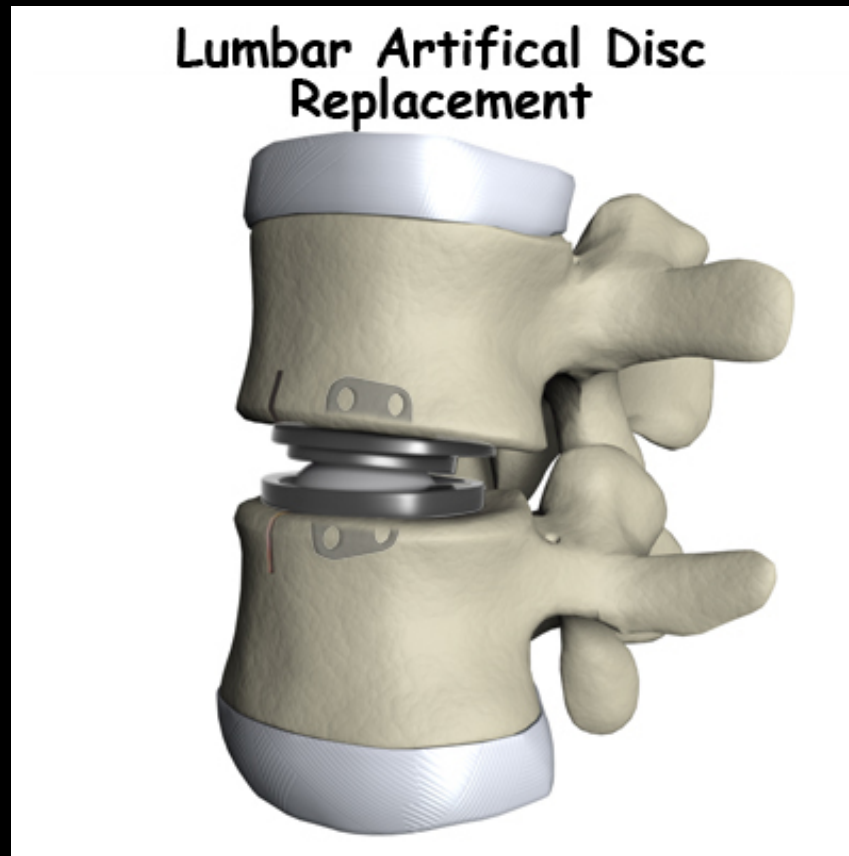
Stående




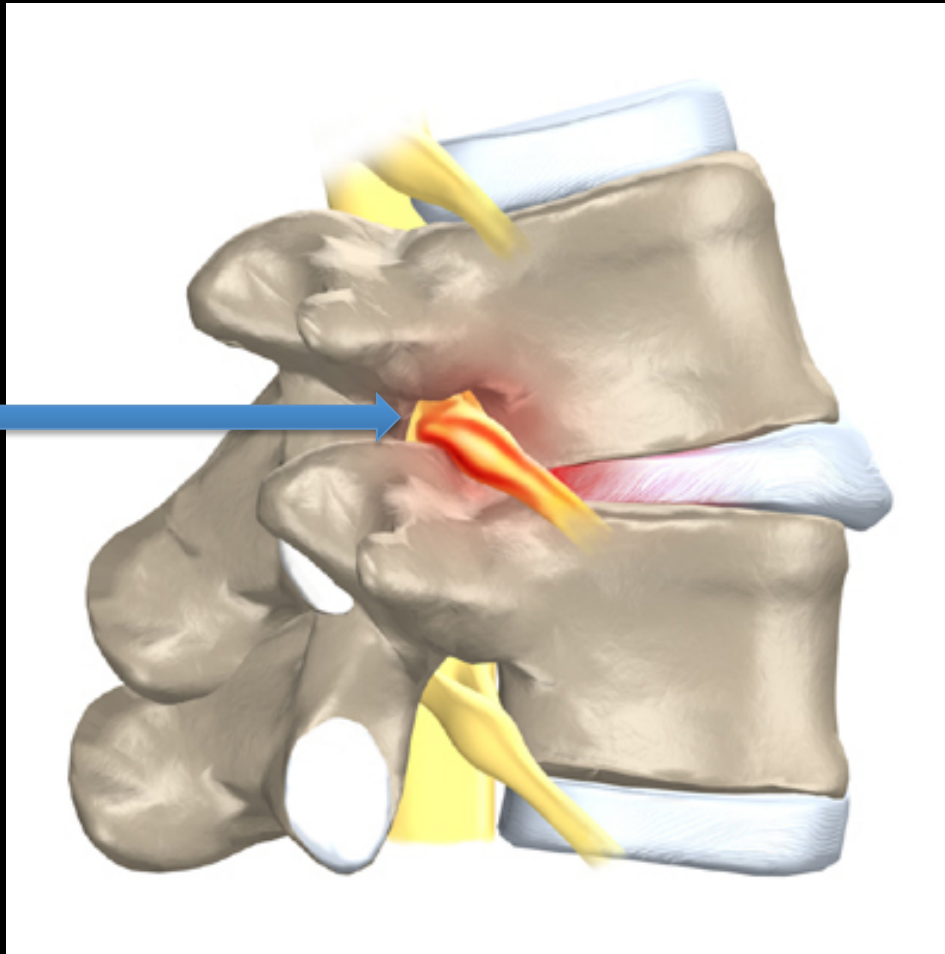


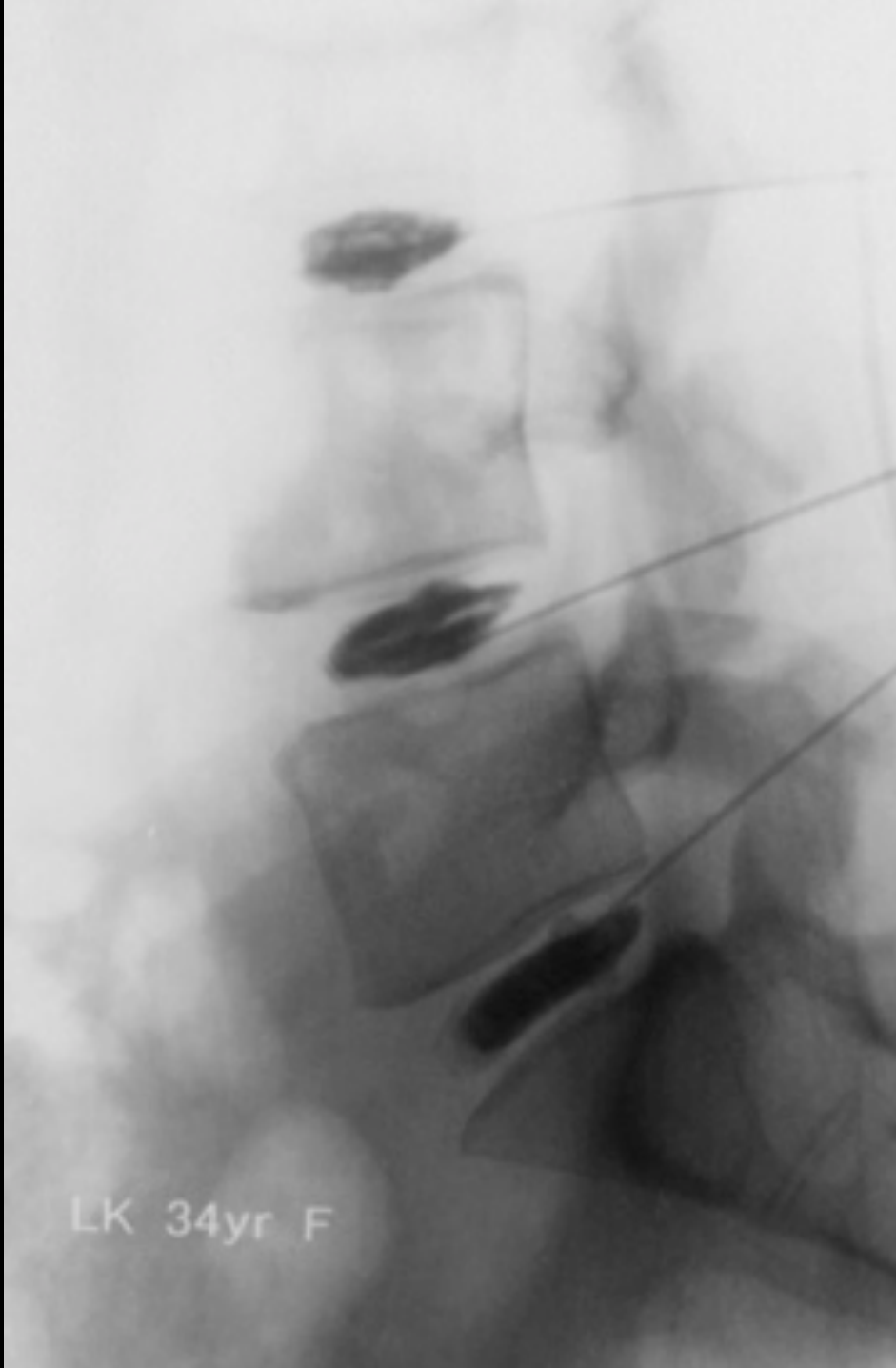
LITe
Less Invasive Technologies

Diskusprothese

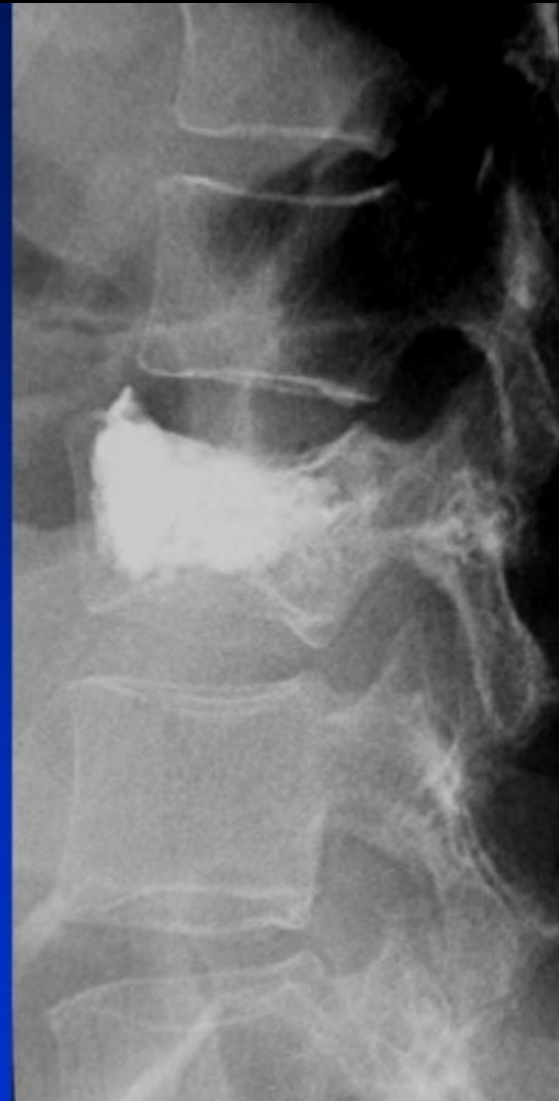
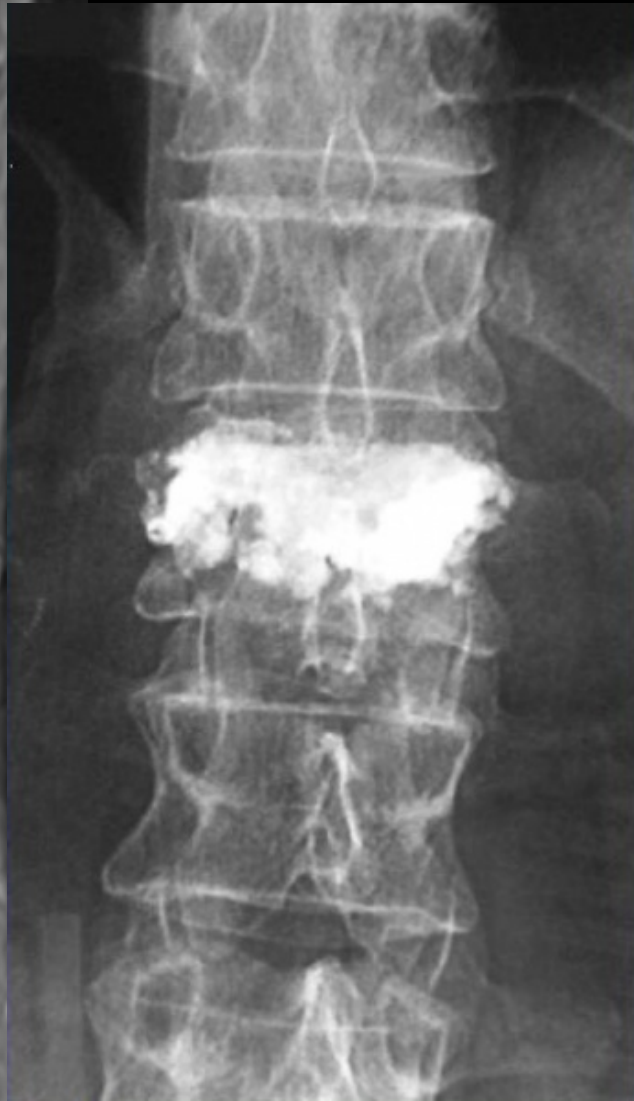
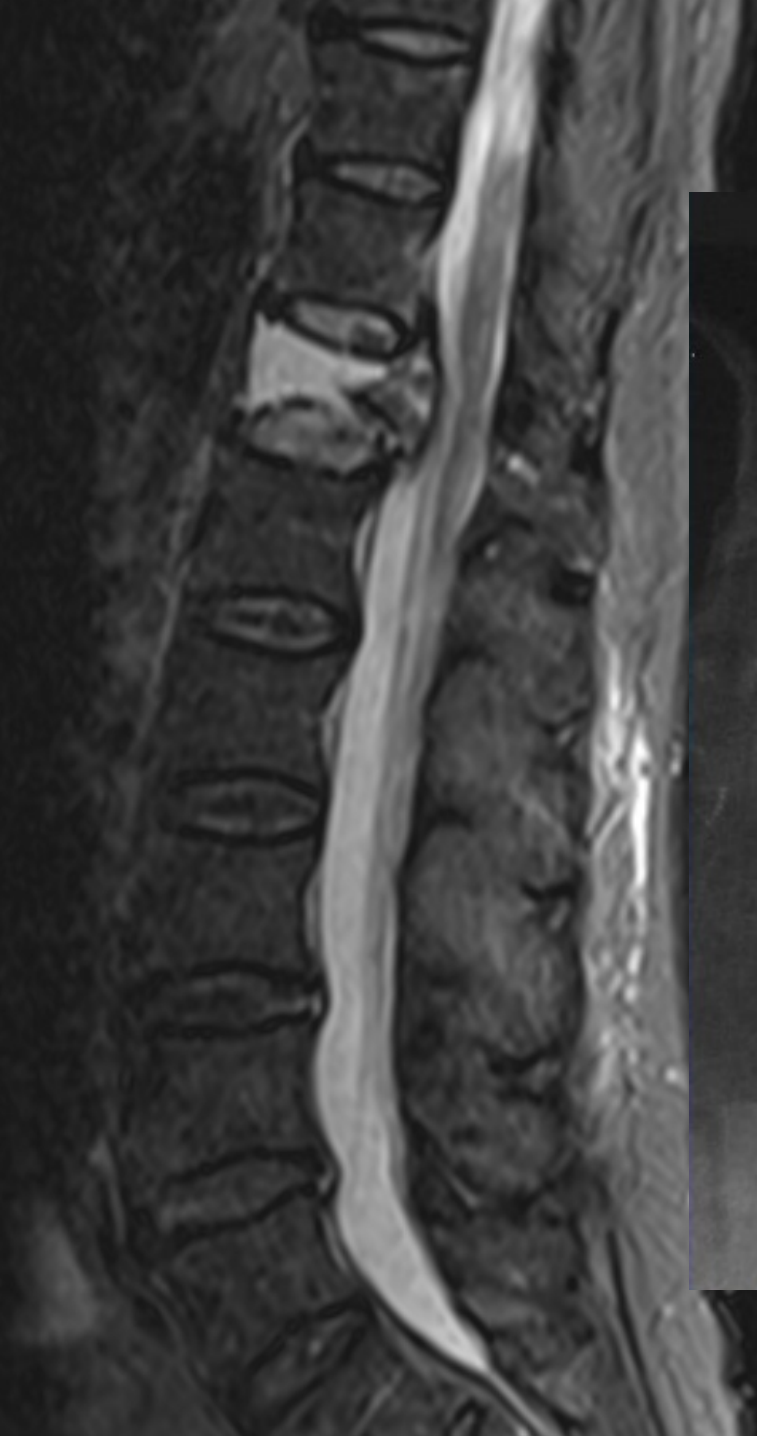
Blokade af nerverod eller facetled





LK 34yr F



**27. Hvad er
effekten af
operation?**

Effekten af operation

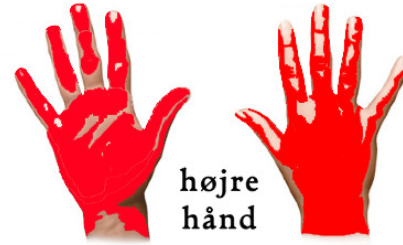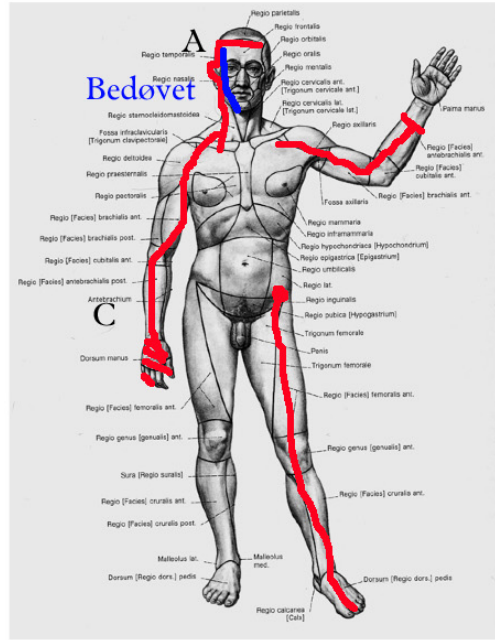
A photograph of a surgical team in an operating room. Five surgeons in blue scrubs, masks, and caps are gathered around a patient, performing a procedure. The room is brightly lit with overhead surgical lamps. The background shows medical equipment and a clock on the wall.

- Diskusprolaps: 8/10
- Stivgørende operation i lænden: 2/3



28. Hvad er
somatisering?

Smertediagrammet

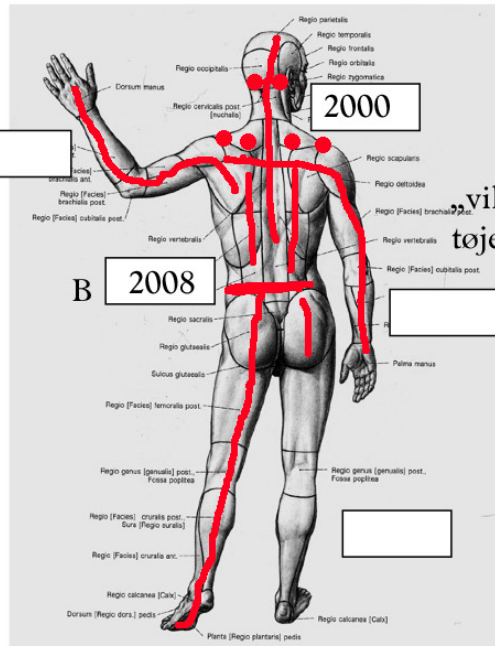


højre hånd

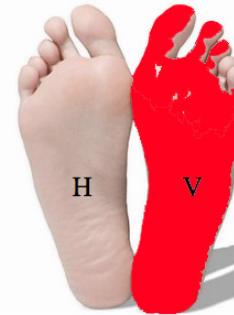

venstre hånd

SMERTE (rød, x)
MYREKRYB (grøn, Δ)
FØLELSESLØSHED (blå, o)
NEDSAT BEVÆGELIGHED (□)

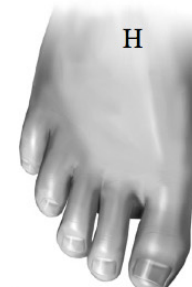

„vil tage tøjet af“



H

V



H



V

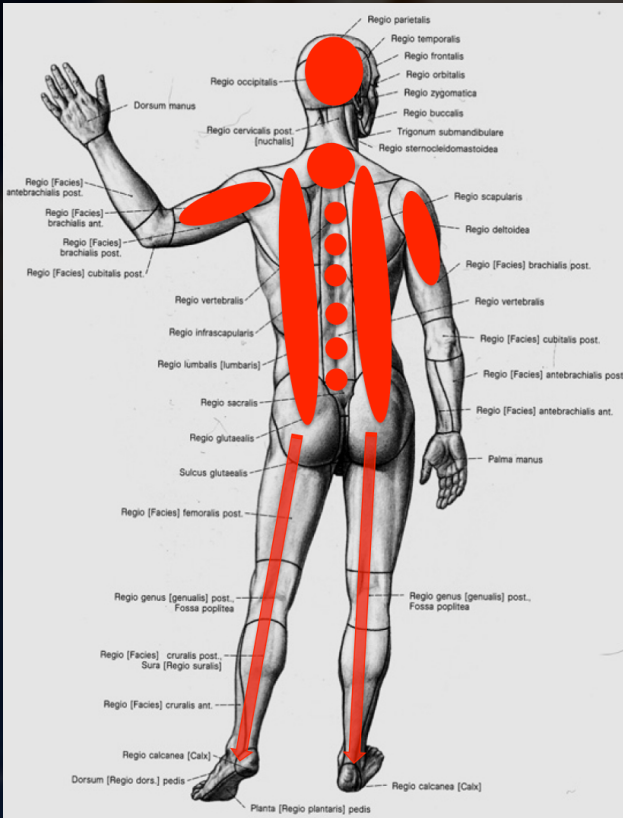
Disp

Anfaldsvise smerter

Flere subgrupper

- Smerter: fibromyalgi, piskesmæld
- PTSD/PNES: kendt psykotraume
- Depression
- Overbekymring: ved f.eks. cancer
- Forsikringssvindel: Crash-for-cash
- Almindeligt forekommende symptomer
- Aldersbetingede, degenerative forandringer
- Sekundær gevinst – bevidst eller ubevidst

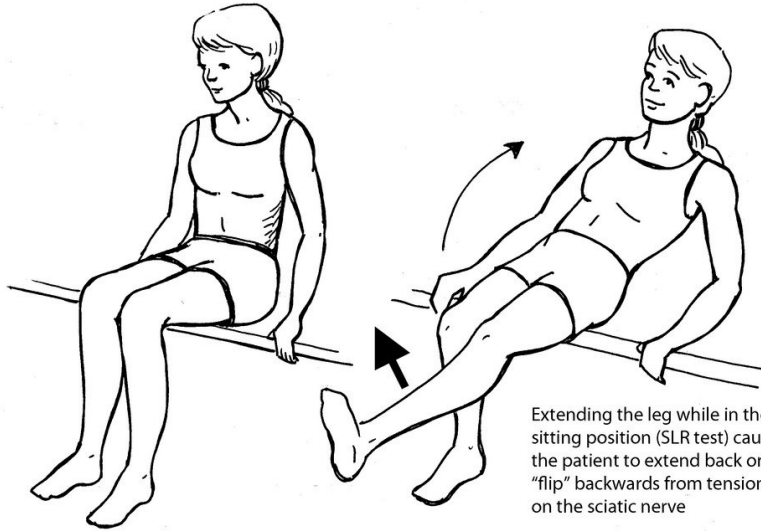
Somatisering



- Polysymptomatologi
- Overdriver symptomerne, symptomfiksering, atypiske symptomer
- Overdriver medicinforbruget eller udfald – kan afledes
- Underdriver funktionsniveauet
- Waddell

Smerteproprovokation

Positive Flip Test



Extending the leg while in the sitting position (SLR test) causes the patient to extend back or "flip" backwards from tension on the sciatic nerve

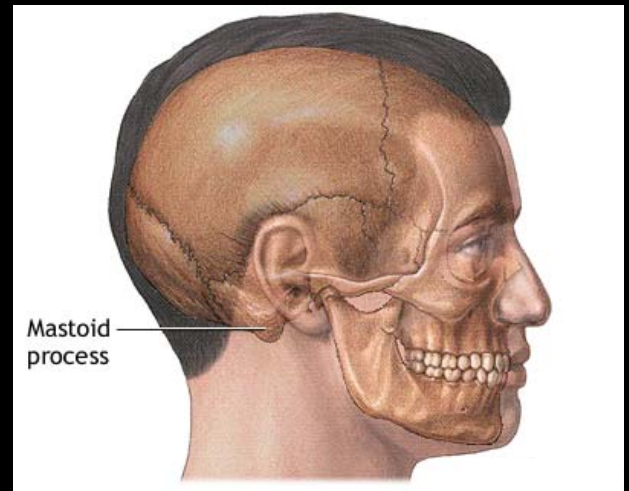
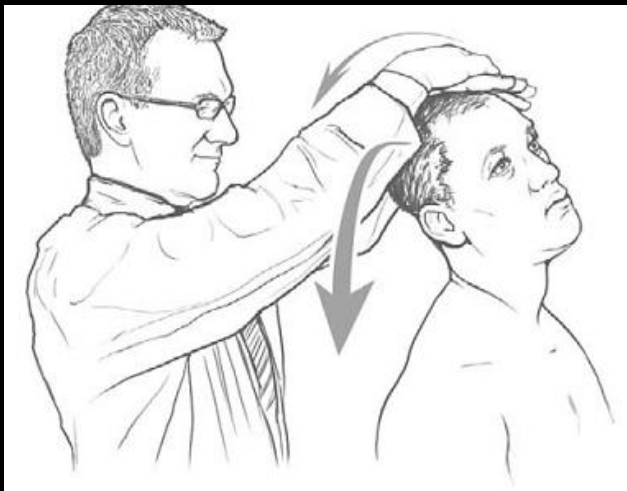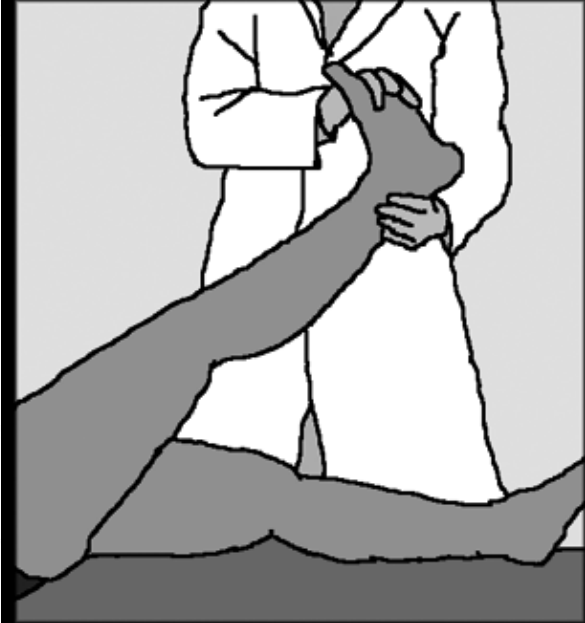


TABLE 1. The 8 Nonorganic Somatic Signs¹³

Test Categories	Nonorganic Somatic Signs
Tenderness	1. Superficial
	The skin is tender to light pinch over a wide lumbar area. A localized band in a posterior primary ramus distribution may be caused by nerve irritation and should be discounted.
	2. Deep
	Tenderness is felt over a wide area. It is not localized to 1 structure, and it often extends to the thoracic spine, sacrum, or pelvis.
Simulation tests	3. Axial loading
	Low back pain is reported on vertical loading over the standing participant's skull by the examiner's hands. Neck pain is common and should be discounted.
	4. Rotation
	Back pain is reported when the shoulders and pelvis are passively rotated in the same plane as the participant stands relaxed with the feet together. In the presence of root irritation, leg pain may be produced and should be discounted.
Distraction test	5. Straight leg raising
	Straight leg raising is the most useful distraction test. The participant whose back pain has a nonorganic component shows marked improvement in straight leg raising on distraction as compared with formal testing.
Regional disturbances	6. Sensory
	Sensory disturbances include diminished sensation to light touch, pinprick, and sometimes other modalities fitting a "stocking" rather than a dermatomal pattern.
	7. Weakness
Weakness is demonstrated on formal testing by a partial cogwheel "giving way" of many muscle groups that cannot be explained on a localized neurological basis.	
Overreaction	8. Overreaction during examination may take the form of disproportionate verbalization, facial expressions, muscle tension and tremor, collapsing, or sweating. Judgments should, however, be made with caution, minimizing the examiner's own emotional reaction; there are considerable cultural variations, and it is very easy to introduce observer bias or to provoke this type of response unconsciously.

A category is positive if at least 1 nonorganic somatic sign in that category is positive. Three positive categories are required indicating that a patient with low back pain does not have a straightforward physical problem.

Behandling af somatisering

- "Intet hjælper"

• Psykoterapi


- Let medicinering evt. SSRI
- Social afklaring inkl. forsikringsager
- Genfinde livsmening

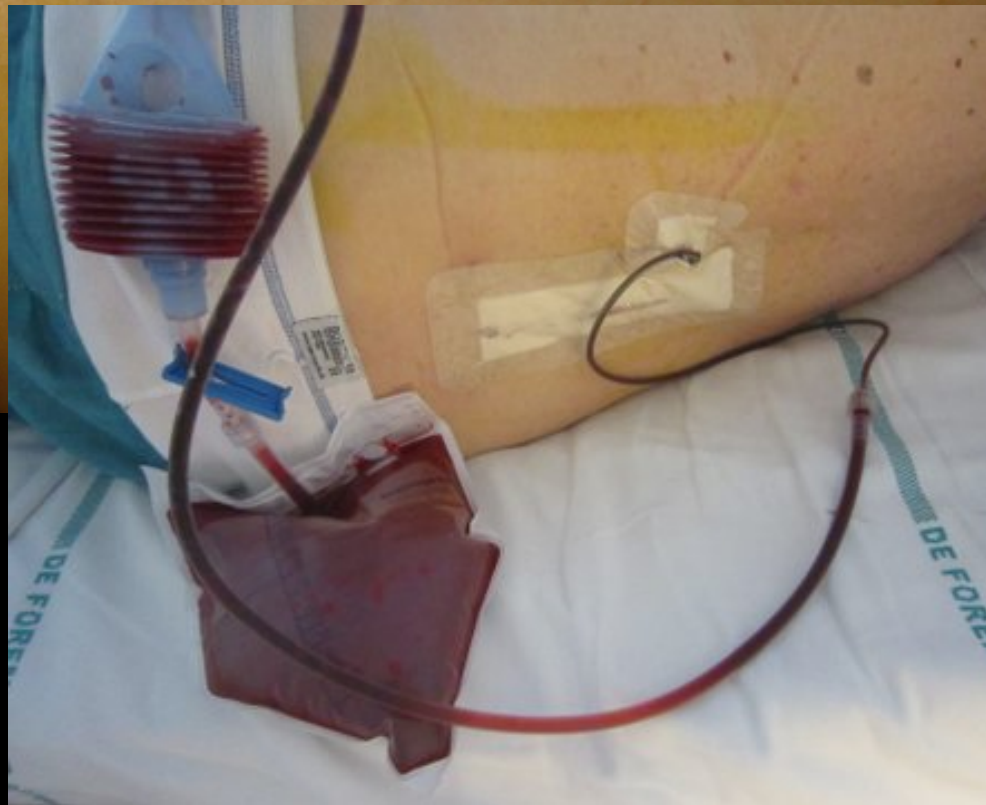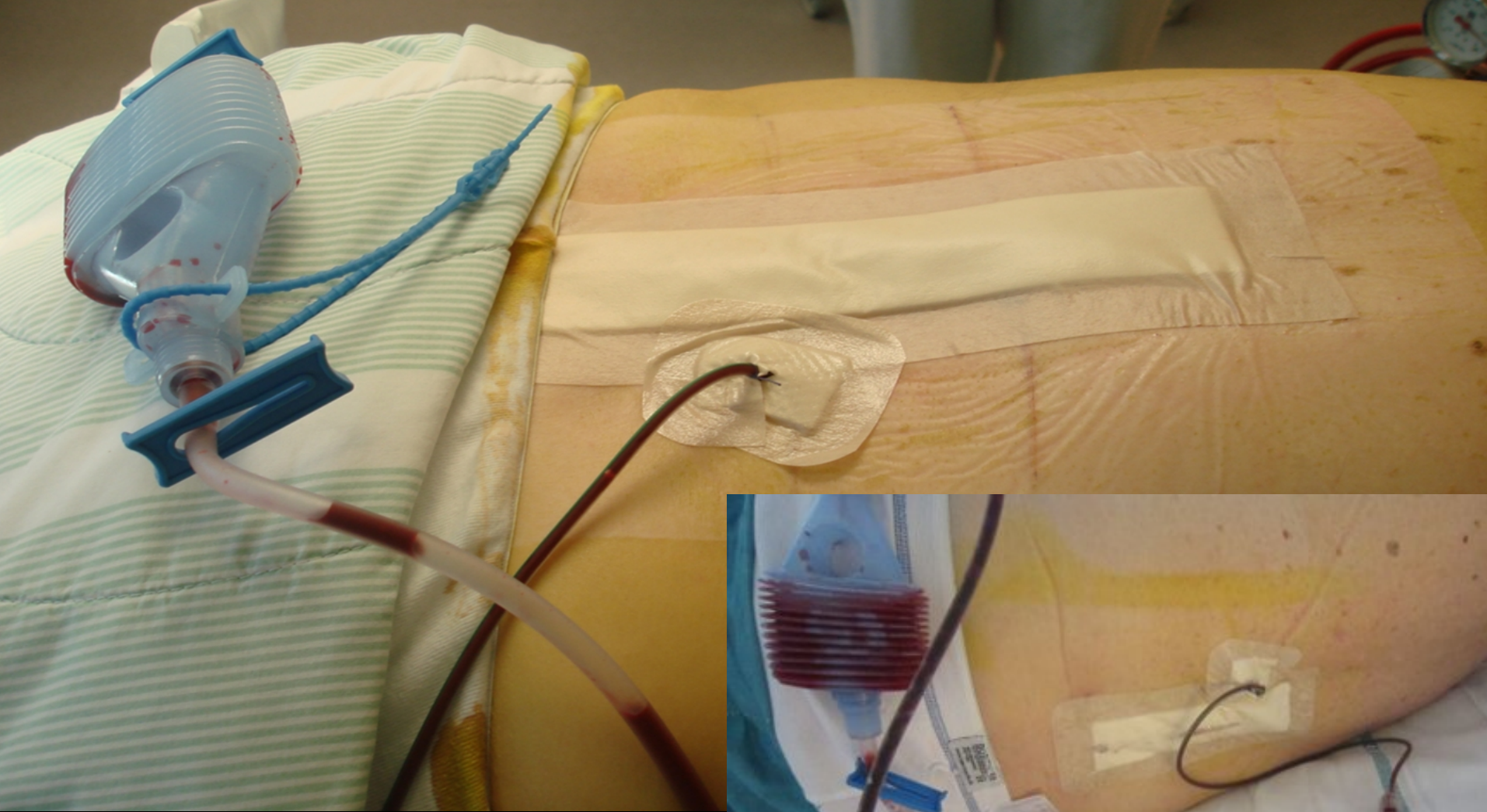
29. Hvilke
komplikationer
ses efter
rygkirurgi?

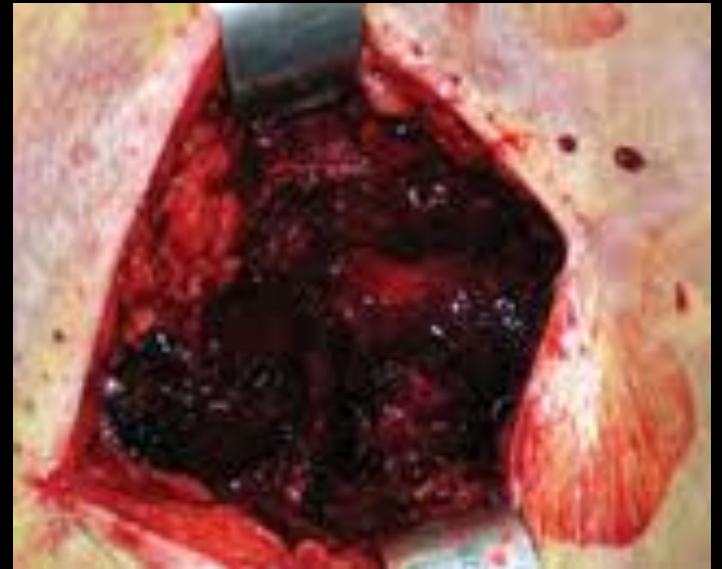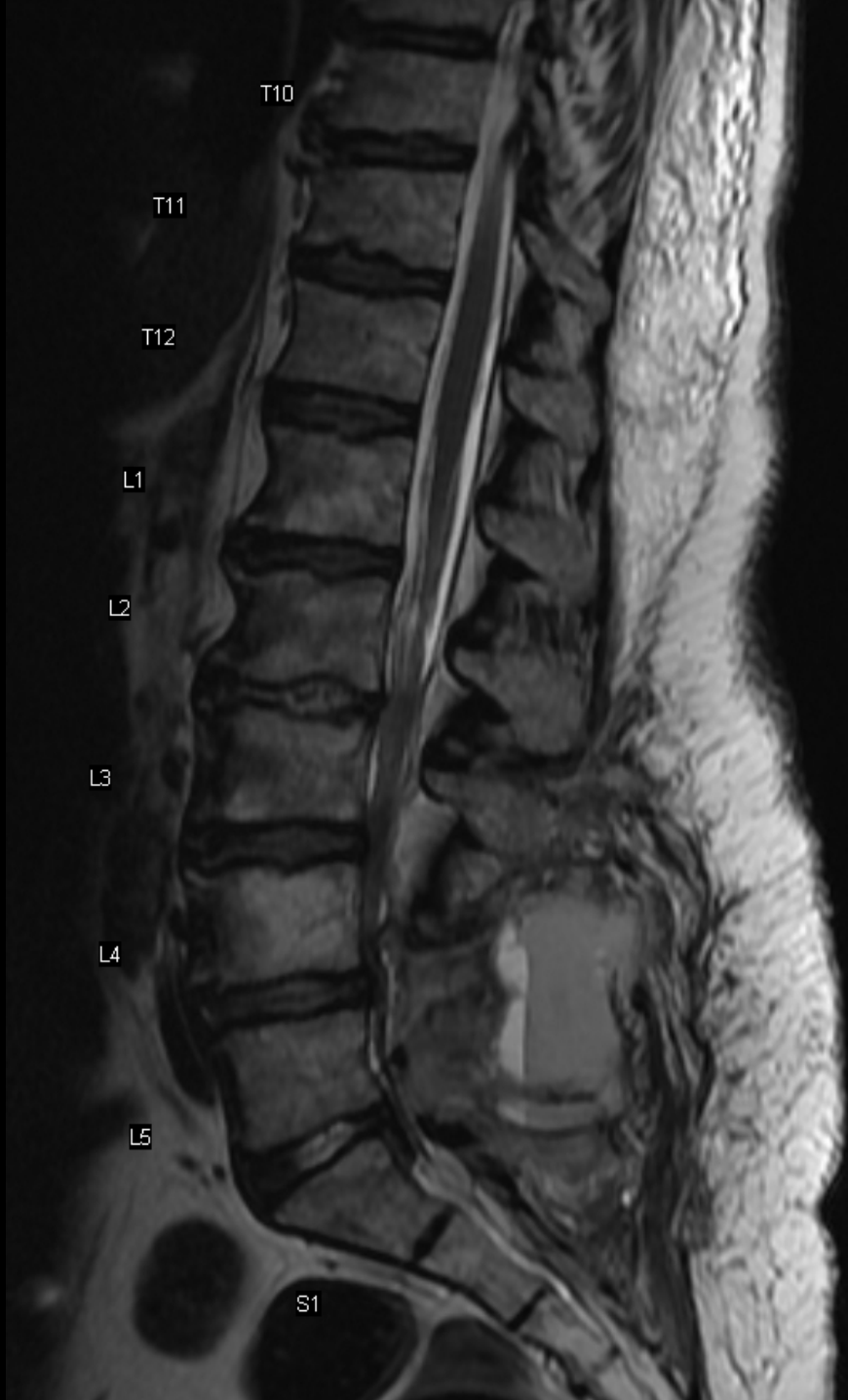
Postoperativ smerteøgning

- I opvågningen ...
- Efter et par timer ...
- Efter et par dage ...
- Efter et par uger ...
- Efter et par år ...

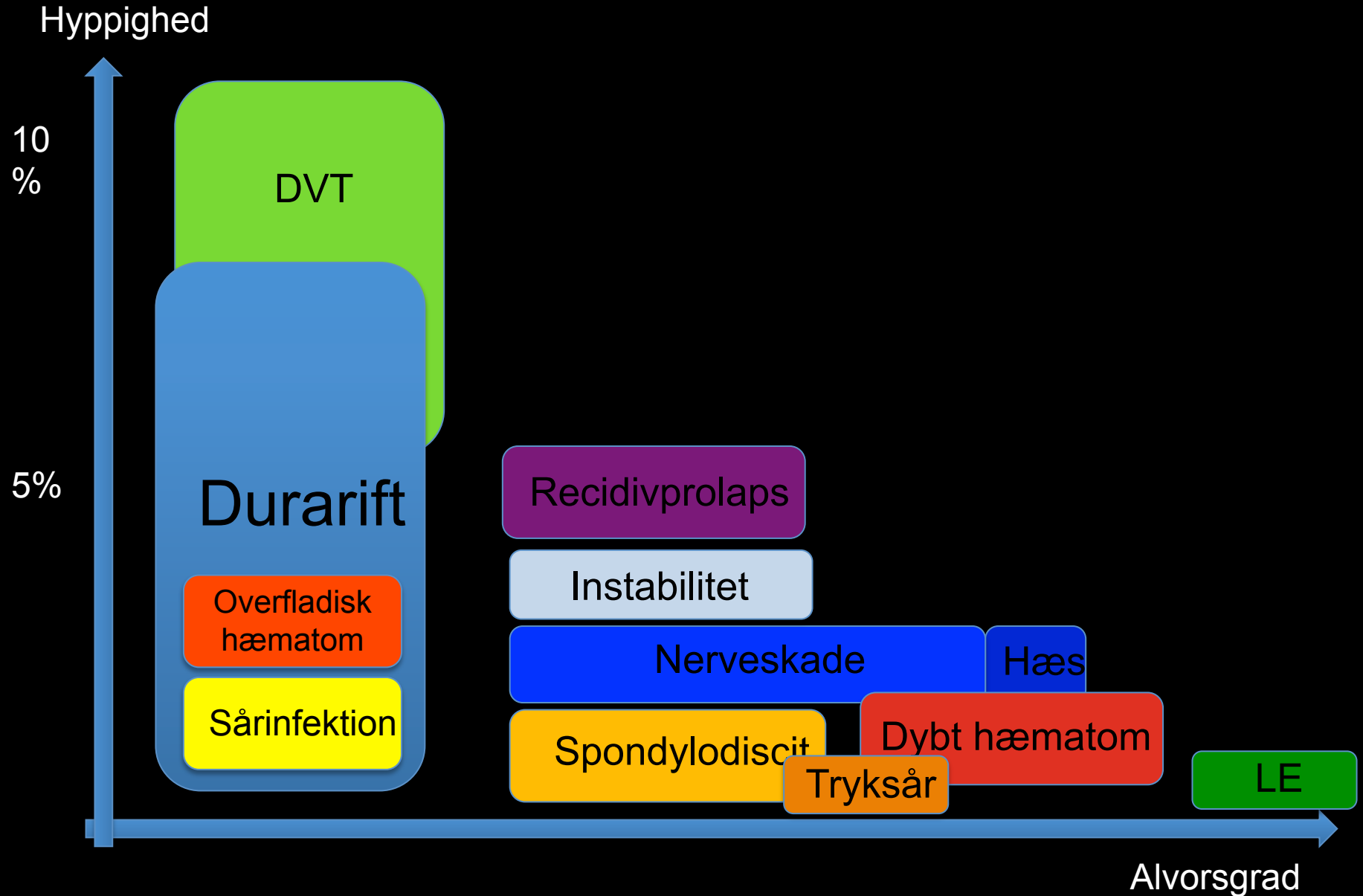
Komplikationer afhænger af indgrebstypen

Indgrebstype	Anterior adgang	Posterior adgang (lam.)
Cervikalt niveau:	Vejrtrækningsproblemer (ACIF)	Tværsnitssyndromet
Lumbalt niveau:	Shock (ALIF)	Cauda Equina Syndromet 





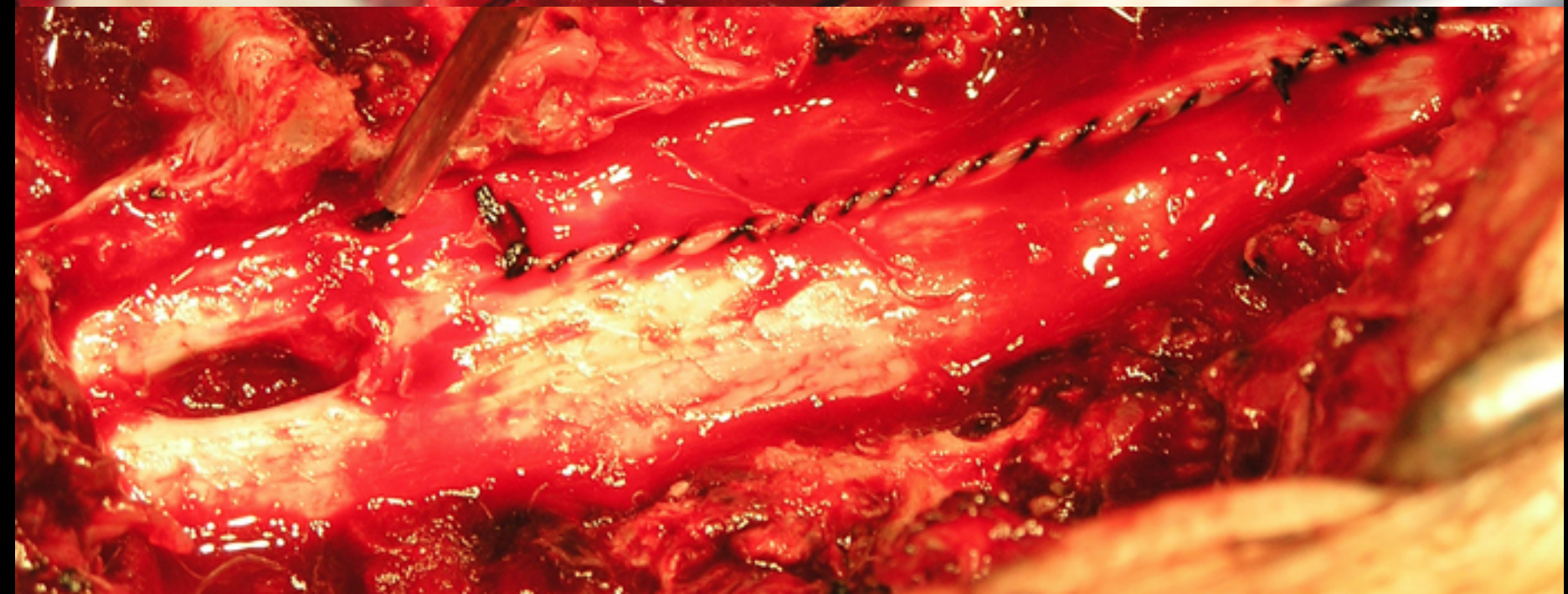
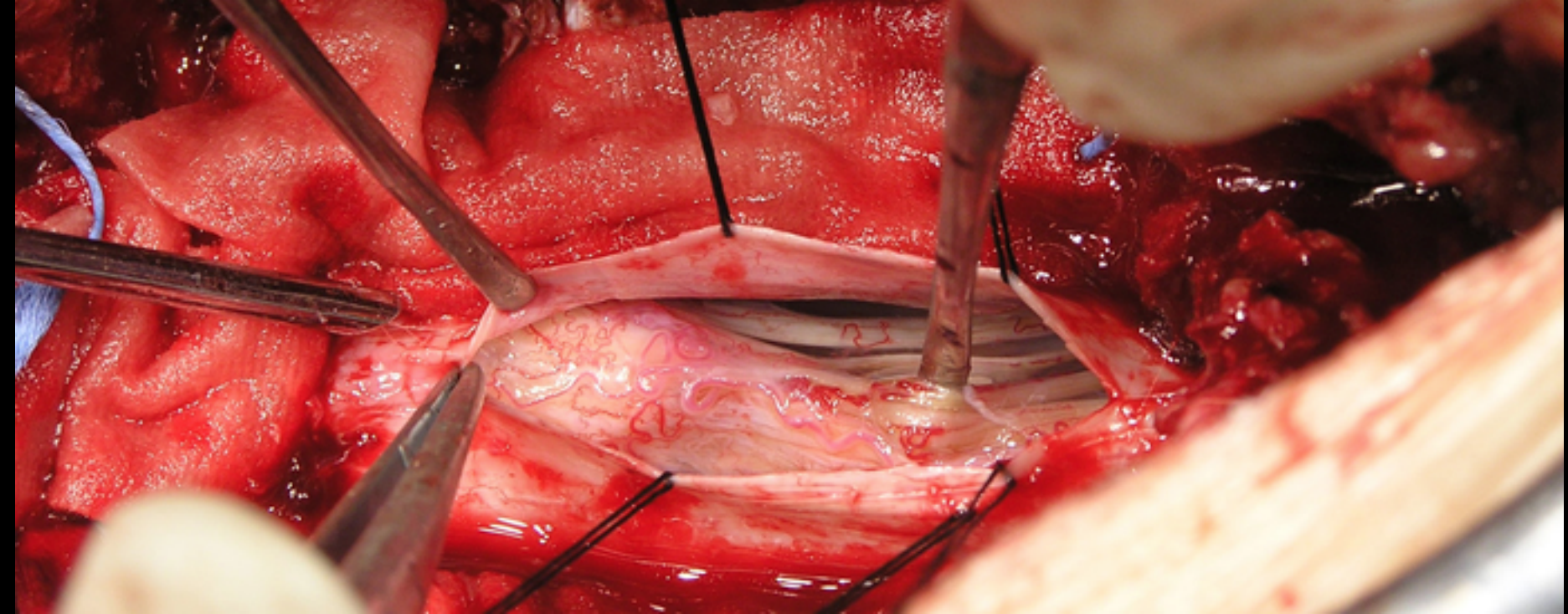
Komplikationer



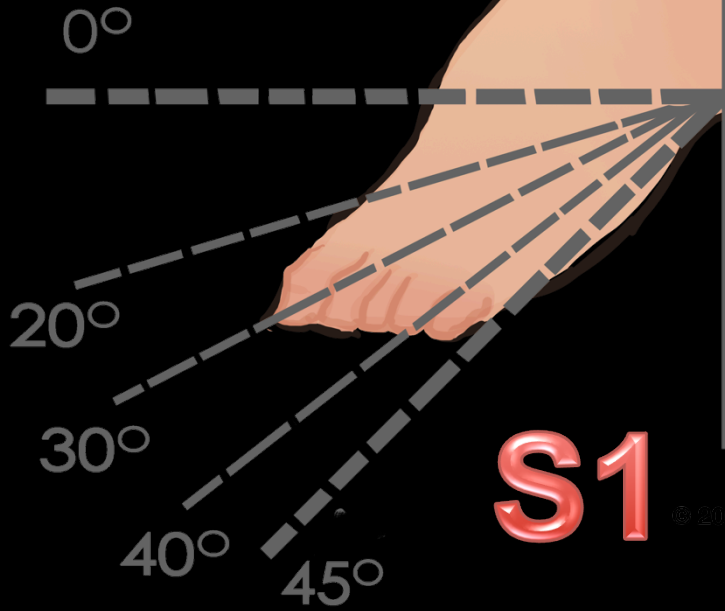
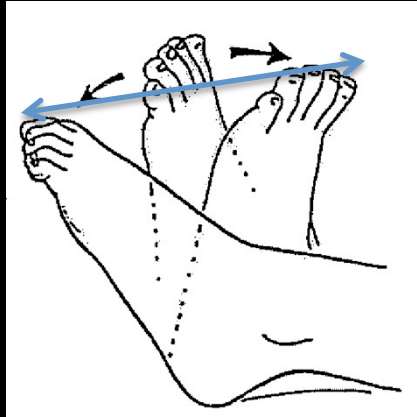
Spondylodiscitis

A sagittal MRI scan of the spine, showing the vertebral bodies and intervertebral discs. The image is in grayscale, with the vertebrae appearing as bright, segmented structures. The intervertebral discs are visible as darker spaces between the vertebrae. The spine is shown in a slightly curved, natural posture.

- Primær bakterieinfektion svt. diskus, sekundær indvoldering af endeplader. Ofte hæmatogen spredning eller postoperativ infektion
- Tilstanden er desværre underdiagnosticeret. Mange pt. udredes/behandles på medicinske afdelinger. Dødeligheden er op til 25% hos ældre
- Staphylococcus aureus (>50%)
- Risikofaktorer: Immunsuppression, Alderdom, Diabetes, Narkoman, Ikke-etniske danskere (TB)
- Lændesmerter evt. med udstråling til ben, feber, væggtab, bevægelsesindskrænkning. Diagnosen stilles ofte først flere måneder efter symptomdebut
- Forhøjet CRP og SR, evt leukocytose



Plantar Flexion



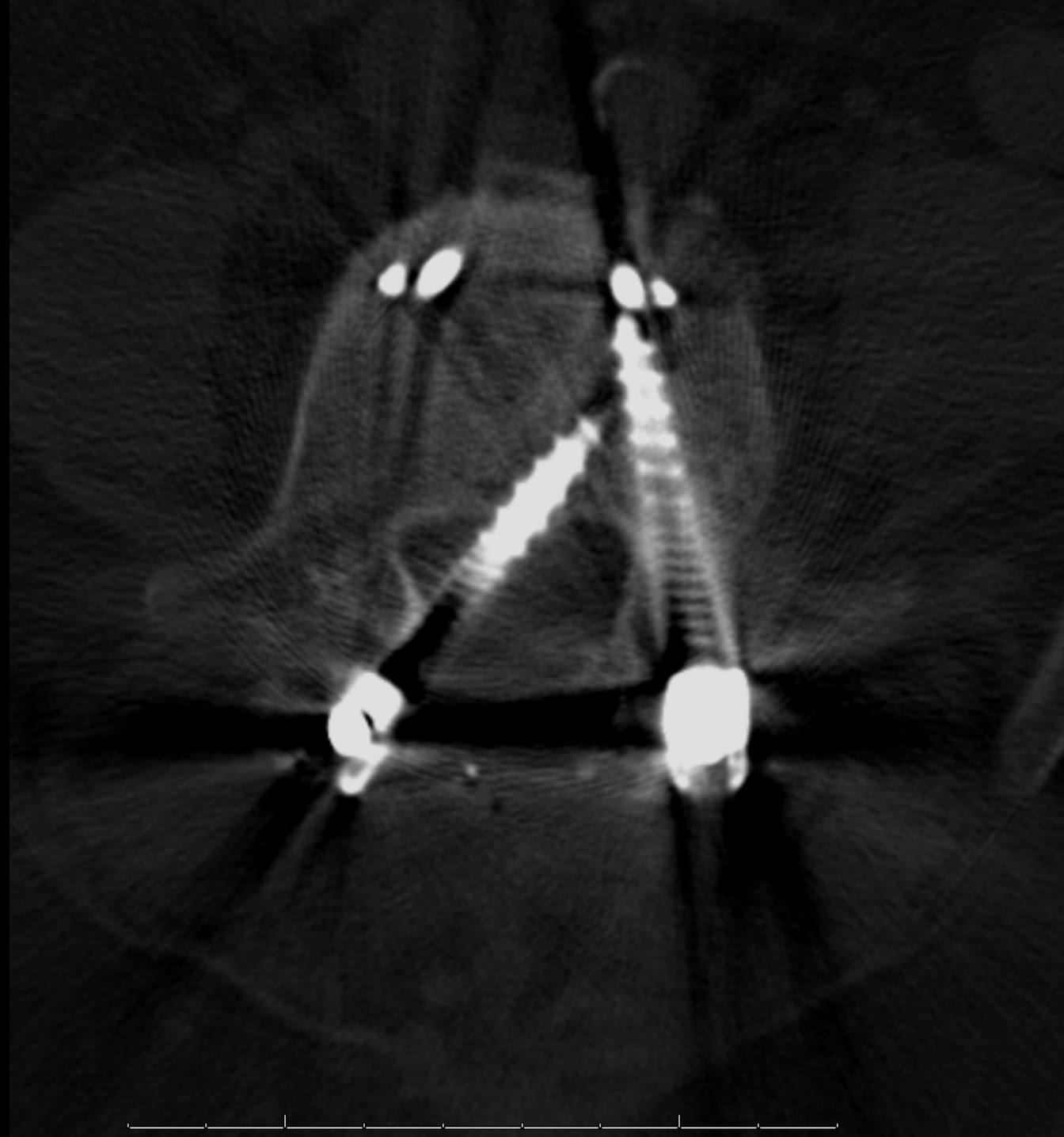
S1

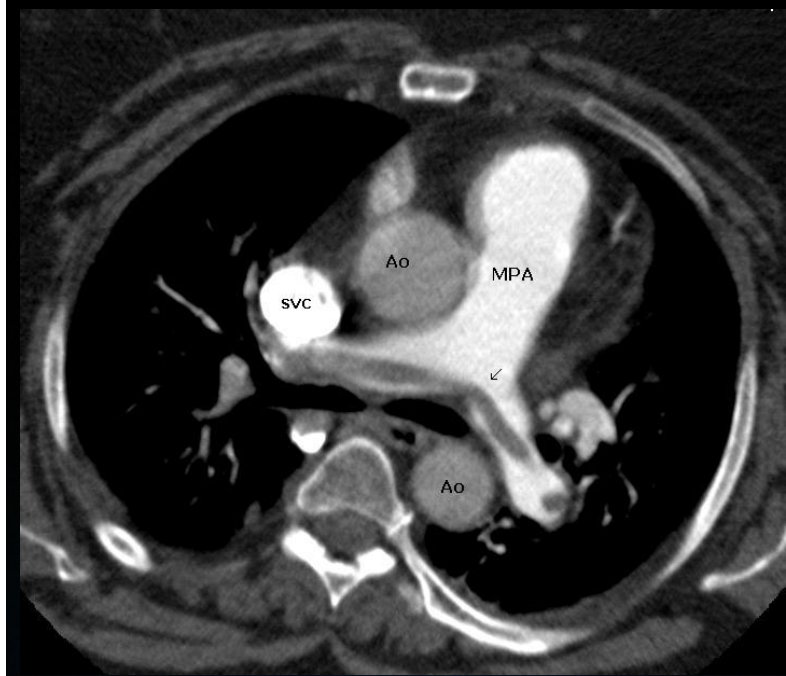
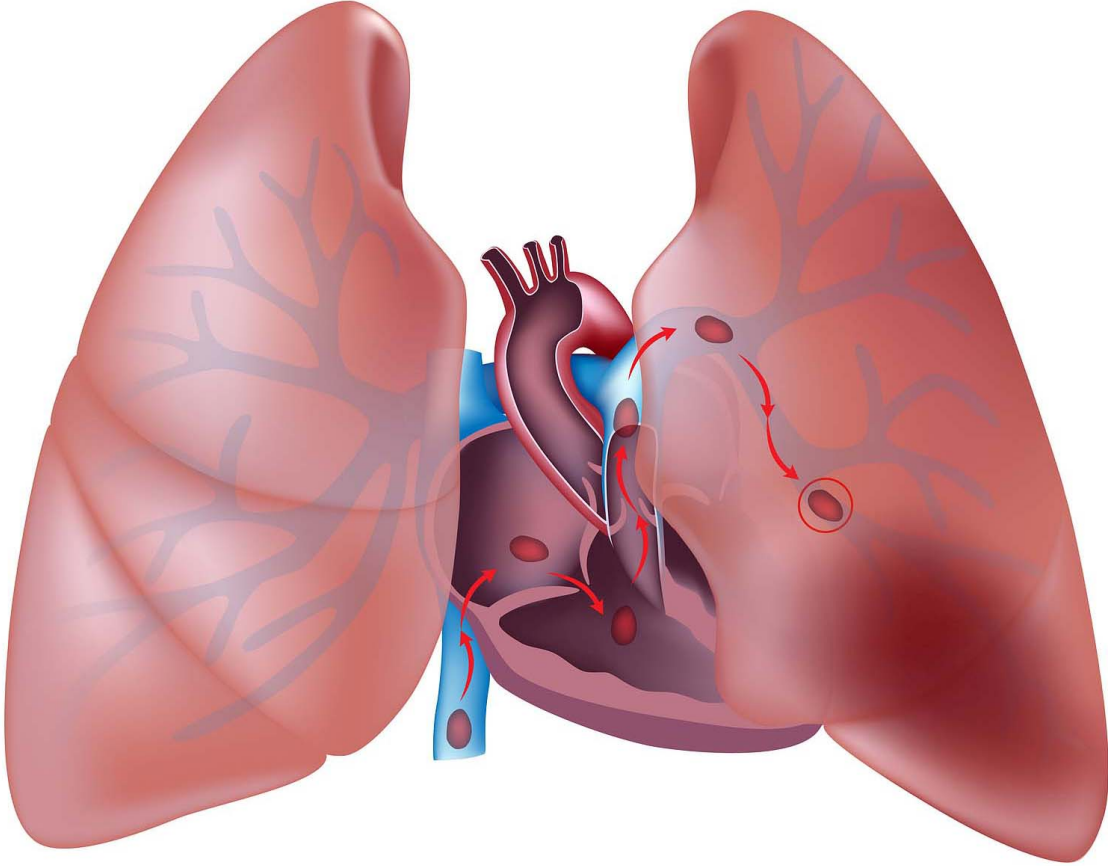
DROPFOD

Dorsiflexion

L5





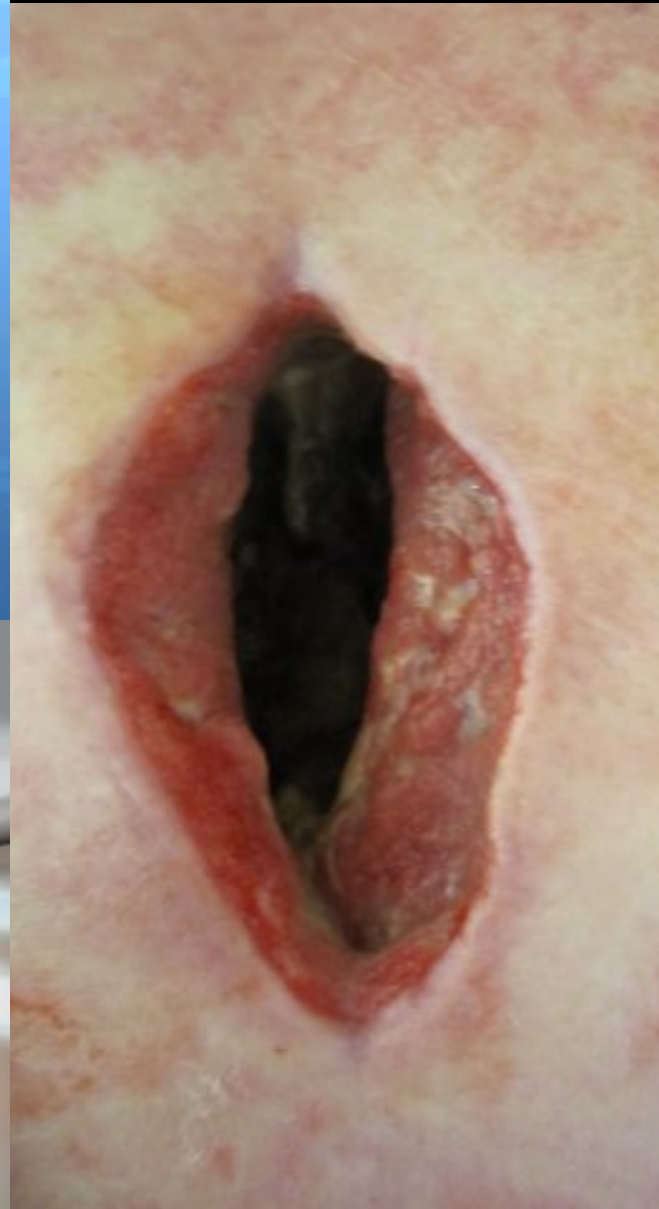


- (Lægømhed)
- Åndenød
- Svimmelhed
- Hoste evt. blodig
- Brystsmerter
- Synkope
- Takykardi
- Svedtendens
- Tidligere DVT
- Hjertesvigt
- Overvægt
- Graviditet
- Sengeleje
- P-piller
- Cancer
- Arvelige blodsygdomme

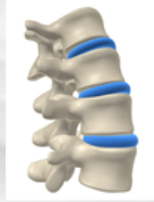



vac.[®]therapy
KCI Healing by design



30. Hvor kan jeg
læse mere?



Forside

Web-encyklopædi om kirurgisk behandling af rygsygdomme

Alle sider	Intro- duktion	Lumbal spinal- stenose	Lumbal diskus- prolaps	Lumbal diskus- degeneration	Cauda equina syndrom	Parese
Cervikal diskus- prolaps	Cervikal spinal- stenose	Fokuseret klinisk ophold	E-learning	Under- visning	Ryg- under- søgelsen	Forskning
Artikler	Smerte- diagram	Patient- information	Forunder- søgelsen	Vagt- skema		

navigation

- Forside
- Forside for skribenter
- Aktuelle begivenheder
- Seneste ændringer
- Tilfældig artikel
- Alle sider
- Vejledninger
- E-learning
- Undervisning
- Uddannelsen
- Stud. med.
- YouTube-kanal
- Moodle (E-læring)
- Neurowiki.dk
- Læger
- Anæstesi
- Sygeplejersker
- Sekretærer
- Hjælp

søg

værktøjer

- Hvad henviser hertil
- Relaterede ændringer
- Læg en fil op
- Specialsider
- Udskriftsvenlig udgave
- Permanent henvisning

